Piorunująca martwica palców w przebiegu ropowicy paciorkowcowej ręki

Opisano 2 przypadki martwicy palców II-V, do której doszło w przebiegu ropowicy ręki o etiologii paciorkowcowej. Obaj pacjenci byli młodymi mężczyznami: pierwszy był bezdomny i nadużywający alkoholu, natomiast drugi był zdrowy, bez żadnych obciążeń chorobowych. U obu ropowica rozwinęła się po banalnych, powierzchownych urazach ręki. Choroba postępowała bardzo szybko, doprowadzając w ciągu 2 dni do zajęcia całej kończyny górnej, martwicy palców i posocznicy. Leczenie polegało na dożylnej antybiotykoterapii i zabiegu operacyjnym: szerokim nacięciu całego zajętego choroba obszaru kończyny i amputacji palców II-V. U jednego z chorych kciuk nie był zajęty chorobą, a u drugiego także uległ częściowej martwicy. Po oczyszczeniu się ran po nacięciach, u jednego chorego zostały one zszyte, a u drugiego ubytki pokryto przeszczepami skóry pośredniej grubości. Ze względu na częściową martwicę kciuka jednego chorego, został on wszyty w płat piersiowy, co pozwoliło na skutecznie pokrycie całego ubytku grubą skórą.

4.1. Wstęp

Zakażenia rozlane (ropowice) są spowodowane szerzeniem się miejscowego zakażenia w luźnej tkance łącznej. Drogi rozprzestrzeniania się zakażenia są różne i zależne od kilku czynników, z których najważniejsze to rodzaj bakterii powodujących infekcję, głębokość miejscowego zakażenia i stan odporności pacjenta. Ropowica jest zwykle powikłaniem miejscowego zakażenia, np. zastrzału, czy zakażonej rany, które nieleczone, leczone nieprawidłowo, nieskutecznie lub zbyt późno prowadzi do poważnych powikłań. Czynnikami sprzyjającymi powstawaniu ropowicy są: cukrzyca, alkoholizm, stany upośledzenia odporności w przebiegu leczenia steroidami, chemioterapii lub zakażenia HIV [1, 2]. W praktyce klinicznej najczęściej spotyka się ropowice spowodowane zakażeniem gronkowcem złocistym, florą mieszaną i paciorkowcem ropnym. W ostatnich latach obserwuje się wzrastającą liczbę ropowic wywołanych przez bakterię *Streptococcus pyogenes*. Te zakażenia są znacznie groźniejsze od ropowic gronkowcowych: ich przebieg jest gwałtowny, zarówno pod względem miejscowego szerzenia się zakażenia, jak i rozwijania się posocznicy. Zagrażają integralności kończyny i życiu pacjenta. Ich przyczyną są najczęściej powierzchowne zadrapania, niewielkie rany i otarcia naskórka, zwykle po stronie grzbietowej ręki. Opisane przypadki przedstawiają piorunującą martwicę palców ręki, bardzo rzadkie powikłanie, do którego może dojść w przebiegu ropowicy paciorkowcowej.

4.2. Opisy przypadków

4.2.1. Przypadek 1

Do kliniki przyjęto 36-letniego pacjenta z objawami ropowicy prawej kończyny górnej i martwicy palców II-V. Mężczyzna był wieloletnim alkoholikiem i od 2 lat był bezdomny. Dwa dni wcześniej był zaopatrywany w SOR z powodu niewielkiej rany na grzbietowej stronie palca środkowego, której pacjent doznał dzień wcześniej. Rana nie wymagała zszycia, została tylko zdezynfekowana i zaopatrzona. Stan kończyny nie budził wówczas obaw. W ciągu 2 dni obraz kliniczny zmienił się diametralnie.

Ryc. 4.1. Kończyna pacjenta przy przyjęciu do szpitala. Martwica palców i charakterystyczne białawe pęcherzyki na skórze. **A.** Strona dłoniowa. **B.** Strona grzbietowa.

Cała kończyna górna była zaczerwieniona i obrzęknięta. W obszarze zaczerwienienia na przedramieniu widoczne były drobne, białe pęcherzyki, i większe pęcherze na śródręczu i palcach środkowym i obrączkowym (**ryc. 4.1 A, B**). Palce II-V wykazywały cechy martwicy, natomiast kciuk był żywy. Pacjent był w stanie ogólnym dobrym, miał miernie podwyższoną temperaturę do 37,8°C. W badaniach biochemicznych odnotowano podwyższona liczbę leukocytów 14 G/L, znacznie podwyższone stężenie CRP = 320 mg/dL i prokalcytoniny – 5,6 mg/dL, co wskazywało na posocznicę. Obraz kliniczny jednoznacznie wskazywał na paciorkowcową etiologię choroby. Wdrożono dożylne podawanie antybiotyku – amoksycyliny z klawulonianem w dawce 4 × 1,2 g, leku przeciwkrzepliwego endoparyny w dawce 2 × 5 tys. j. i zdecydowano o leczeniu operacyjnym. Ze względu na zdeklarowaną martwicę palców II-V uzyskano zgodę pacjenta na ich amputację.

Spostrzeżenia śródoperacyjne

Operację wykonano w znieczuleniu bloku splotu ramiennego i w niedokrwieniu kończyny. Najpierw amputowano palce II-V, które były martwe (**ryc. 4.2**), a następnie wykonano rozległe linijne nacięcia po stronie dłoniowej i grzbietowej śródręcza i przedramienia (**ryc. 4.3 A, B**). Po wykonaniu hemostazy ran nie zszywano, tylko pozostawiono do gojenia się „na otwarto".

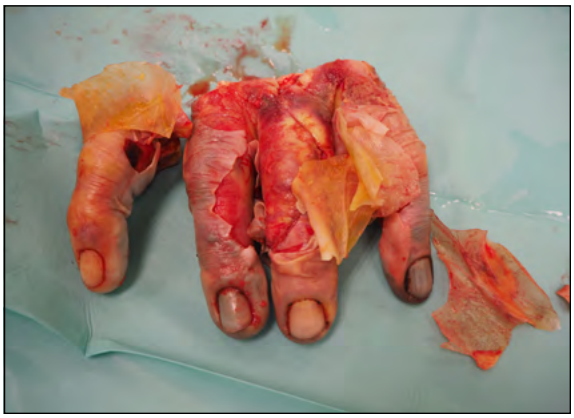

Ryc. 4.2. Amputowane, martwe palce.

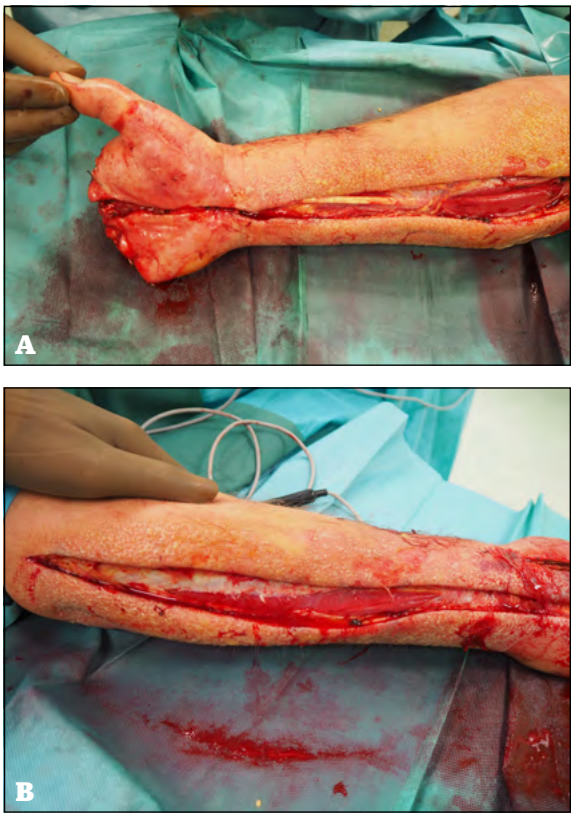

Ryc. 4.3. Rozległe nacięcie na kończynie. **A.** Strona dłoniowa. **B.** Strona grzbietowa.

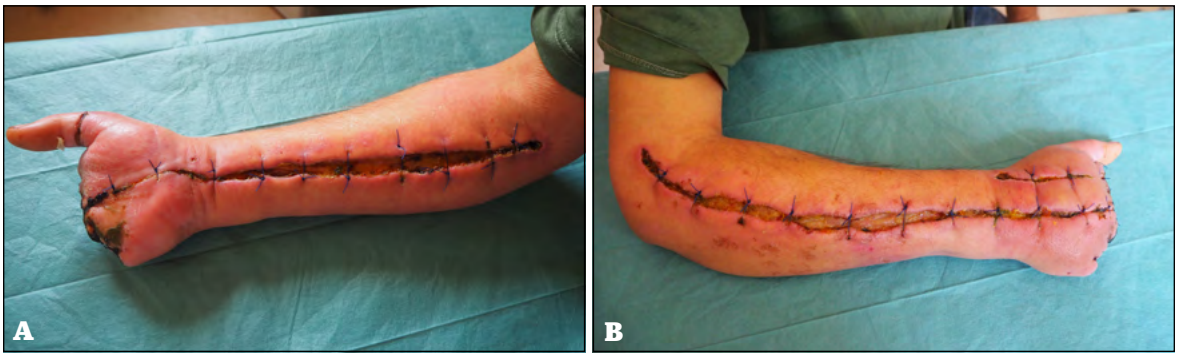

Ryc. 4.4. Wygląd kończyny po 3 tygodniach od operacji. **A.** Strona dłoniowa. **B.** Strona grzbietowa.

Przebieg pooperacyjny

Ponieważ stan ogólny pacjenta był dobry, pozostał na oddziale chirurgicznym. Kontynuowano antybiotykoterapię i codzienne zmiany opatrunków. Z niepokojem obserwowano stan kciuka, który jednak ostatecznie nie uległ martwicy. Po 6 dniach leczenia stan miejscowy ran był na tyle zadowalający, że wykonano ich zszycie, pozostawiając niewielkie ubytki, dla lepszego odpływu treści z tkanki podskórnej. Iniekcje endoparyny zakończono po 6 dniach, po upewnieniu się o przeżyciu kciuka. Po 2 tygodniach pacjent został wypisany do domu bez antybiotyku, a leczenie kontynuowano w poradni przyklinicznej (**ryc. 4.4 A, B**). Po 2 miesiącach leczenia uzyskano zagojenie się ran operacyjnych i dobrą ruchomość uratowanego kciuka.

4.2.2. Przypadek 2

34-letni dotychczas zdrowy mężczyzna został skierowany do kliniki z objawami posocznicy spowodowanej ropowicą ręki i prawego przedramienia. Z wywiadu wynikało, że 2 dni przed przyjęciem pacjent został zadrapany przez swojego kota w grzbietowa część śródręcza. Zadrapanie było powierzchowne, nie krwawiło i zostało przez chorego zdezynfekowane. Następnego dnia stan ręki uległ pogorszeniu, nasilił się ból, pojawił się obrzęk i zaczerwienienie w okolicy rany, które miały tendencję do rozszerzania się. Pacjent udał się do szpitala na oddział chorób zakaźnych, gdzie otrzymał antybiotyki i zalecenie udania się na oddział chirurgiczny w razie braku poprawy. Przy przyjęciu ręka i nadgarstek były obrzęknięte, zaczerwienione po stronie grzbietowej i dłoniowej, a palce były zasinione (**ryc. 4.5**). Śródręcze i nadgarstek miały wzmożone ucieplenie, natomiast palce były chłodne. Pacjent miał miernie podwyższoną temperaturę 37°C. Zdjęcie rtg. nie wykazało żadnych zmian patologicznych, natomiast w badaniach biochemicznych odnotowano podwyższoną liczbę leukocytów (16 G/L), znacznie podwyższone stężenie CRP = 340 mg/L i prokalcytoniny – 8 mg/dL, co wskazywało na posocznicę. Od razu wdrożono dożylne antybiotyki (amoksycylinę 3 × 1,2 g i metronidazol 3 × 1 g), leki przeciwzakrzepowe (endoparyna 2 × 5 tys. j.) i zdecydowano o nacięciu ropowicy w zakresie widocznych zmian. Śródoperacyjnie stwierdzono wyciek mętnego płynu z tkanki podskórnej w obszarze nacięć, który pobrano do badania bakteriologicznego. W pierwszej dobie pooperacyjnej stan chorego nie uległ poprawie, a miejscowy stan kończyny pogorszył się: zaczerwie-

Ryc. 4.5. Wygląd ręki przy przyjęciu do szpitala.

Ryc. 4.6. Wygląd kończyny następnego dnia po przyjęciu do szpitala. Martwica palców i zaczerwienienie dochodzące do pachy.

Ryc. 4.7. Amputowane palce.

nienie objęło całe przedramię i ramię, a palce zrobiły się ciemnogranatowe i zimne, wykazując cechy martwicy (**ryc. 4.6**). Wobec takiego obrazu klinicznego – objawów posocznicy, martwicy palców i ropowicy rozszerzającej się na całą kończynę górną – podjęto decyzję o kolejnej operacji [3].

Spostrzeżenia śródoperacyjne

W znieczuleniu ogólnym i bez niedokrwienia kończyny – wykonano gilotynową amputację palców II-V (**ryc. 4.7**), rozległe nacięcie tkanek miękkich przedramienia, nadgarstka i śródręcza po stronie dłoniowej. Największe nasilenie zaczerwienienia obserwowano po stronie dłoniowej kończyny, mimo że wyjściowa rana było po stronie grzbietowej śródręcza. W trakcie operacji nie stwierdzono obecności treści ropnej, tylko mętnej, posokowatej. Zrewidowano przestrzenie międzypowięziowe na przedramieniu, otwarto kanał nadgarstka i śródręcze (**ryc. 4.8**).

Ryc. 4.8. Wygląd ręki kilka dni po operacji.

Przebieg pooperacyjny

Po tej operacji stan pacjenta uległ poprawie, podobnie zaczęły ustępować objawy miejscowe zakażenia. Opatrunki były zmieniane dwa razy dziennie, na ranie utrzymywano wilgotne setony z octeniseptem. W 3. dniu od przyjęcia uzyskano wynik posiewu – paciorkowiec ropny, wrażliwy na większość typowych antybiotyków, w tym aktualnie stosowane empirycznie. W ciągu tygodnia rany oczyściły się i zdecydowano o wycięciu martwych tkanek i pokryciu ubytku przeszczepami skóry pośredniej grubości. Po wycięciu martwicy na kciuku, stwierdzono ekspozycję kości, ścięgna zginacza i znaczny ubytek tkanek miękkich. Opuszka kciuka i „mozaikowo" zachowana skóra były dość dobrze ukrwione. Ubytki na kciuku także pokryto przeszczepami skóry. Po 10 dniach od przyjęcia pacjenta wypisano do domu w stanie dobrym, z zaleceniem kontynuacji antybiotykoterapii przez 5 kolejnych dni i terapii przeciwzakrzepowej dalteparyną w dawce profilaktycznej 1 × 5000 j. Na kolejnej wizycie zmieniono opatrunek, stwierdzając wgojenie się przeszczepów skóry (**ryc. 4.9**). Ponieważ obawiano się o dalsze losy kciuka, którego ukrwienie pochodziło tylko od fragmentów skóry, po 3 tygodniach od zachorowania wykonano pokrycie kciuka uszypułowanym płatem piersiowym (**ryc. 4.10 A, B**).

Ryc. 4.9. Wygląd ręki po wgojeniu się przeszczepów skóry. Widoczna częściowa martwica kciuka.

Ryc. 4.10. A, B. Kciuk wszyty w płat piersiowy

Przebieg pooperacyjny i gojenie płata były niepowikłane i – po kolejnych 3 tygodniach – płat odcięto. Uzyskano dobre pokrycie kciuka grubą warstwą tkanki miękkiej, a rany po gilotynowej amputacji palców zagoiły się bez konieczności uformowania klasycznych kikutów (**ryc. 4.11 A, B**). Badanie histologiczne jednego z amputowanych palców wykazało zakrzepicę w naczyniach tętniczych i żylnych, bez cech zakażenia. Pacjent powrócił do pracy we wcześniej wykonywanym zawodzie po 4 miesiącach leczenia.

4.3. Omówienie

Opisane przypadki są przykładami tzw. „piorunującej" martwicy palców zdarzającej się (na szczęście bardzo rzadko) w przebiegu ropowicy paciorkowcowej. Opisane przypadki są interesujące z kilku powodów:

- Błyskawiczny rozwój rozległego zakażenia całej kończyny górnej z błahego powodu.
- Rozwinięcie się ogólnoustrojowego zakażenia – posocznicy – bardzo szybko po urazie.
- Trudna do wytłumaczenia zakrzepica naczyń palcowych i, w następstwie, martwica palców.

Przy tak błahych okolicznościach powstania choroby, jej przebieg i konsekwencje były dramatyczne. Status socjalny pierwszego pacjenta był typowy dla tego rodzaju zakażenia – samotny, bezdomny alkoholik, natomiast drugi nie miał żadnych czynników sprzyjających tak ciężkiemu przebiegowi choroby. U obu chorych, przy pierwszym kontakcie z lekarzem nic nie wskazywało, że banalne urazy będą miały tak brzemienne i fatalne dla chorych następstwa. Można spekulować, czy zlecenie pierwszemu choremu antybiotyku nie zapobiegłoby rozwojowi zakażenia. Doświadczenie autora wskazuje, że praktycznie żadna z bezdomnych osób nie wykupuje przepisanych na receptę leków. Obaj chorzy zostali przyjęci do szpitala w początkowej fazie posocznicy, którą udało się opanować szybkim leczeniem farmakologicznym i operacyjnym. Nie było wątpliwości co do konieczności amputacji palców, ponieważ były one jednoznacznie martwe. Przyczyną martwicy palców była zakrzepica

Ryc. 4.11. Końcowy wynik leczenia. **A.** Strona grzbietowa. **B.** Strona dłoniowa.

naczyń tętniczych i żylnych w palcach, której przyczyna jest nie do końca jasna.

4.4. Przegląd piśmiennictwa

W piśmiennictwie można znaleźć kilka publikacji opisujących martwicę palców i całych kończyn w przebiegu ropowic o różnej etiologii. Yamamoto i wsp. opisali przypadek 49-letniej pacjentki, która – podobnie jak drugi opisany w tym rozdziale chory – doznała zadrapania grzbietowej strony ręki przez jej własnego kota. W ciągu 2 dni rozwinęła się posocznica, zespół rozsianego wykrzepiania wewnątrznaczyniowego, niewydolność wątroby i nerek. Do tego, w ciągu kilku następnych dni palce rąk i stóp uległy martwicy. Badanie posiewu z ran wykazało obecność bakterii *Capnocytophaga canimorsus*. Intensywne leczenie na oddziale intensywnej terapii pozwoliło na uratowanie życia chorej, ale palce musiały być amputowane [4]. Freyer i wsp. przedstawili przypadek 48-letniej, uzależnionej od narkotyków kobiety, u której posocznica paciorkowcowa rozwinęła się od zakażonego wkłucia w dole łokciowym. Bezpośrednio przed zachorowaniem kobieta zażyła kokainę skażoną lewamisolem. Kombinacja tych substancji jest uważana za szczególnie toksyczną, powodującą zatrucia i obniżenie odporności. Przebieg posocznicy był ciężki, z powikłaniami ogólnoustrojowymi, ale także z odcinkową martwicą kończyn górnych i dolnych, które wymagały częściowej amputacji [2].

Hohendorff i wsp. opisują przypadek 81-letniej pacjentki, u której posocznica paciorkowcowa rozwinęła się po upadku w domu na lewą rękę. Oprócz stłuczenia ręki, pacjentka miała zadrapanie na skórze czoła. W ciągu 2 dni doszło do powstania rozleglej ropowicy lewej kończyny górnej, chociaż nie było na niej żadnego przerwania ciągłości skóry, które mogłoby być punktem wejściowym zakażenia. Rozpoznanie ropowicy było opóźnione, ponieważ objawy były mylnie interpretowane jako zespół przedziałów międzypowięziowych w następstwie stłuczenia ręki. Pacjentkę udało się uratować dzięki intensywnemu leczeniu na oddziale intensywnej terapii, ale kończynę trzeba było amputować [5].

Wydaje się, że leczenie zastosowane w obu przypadkach było adekwatne i skuteczne, ponieważ udało się zachować życie i kończyny pacjentów. Samo przeżycie kciuków u obu chorych – wobec martwicy pozostałych palców – było przypadkowe. Natomiast późniejsza decyzja o pokryciu ubytku na kciuku drugiego pacjenta płatem uszypułowanym, prawdopodobnie uratowała go przed martwicą.

Piśmiennictwo

1. Edlich R.F., Winters K.L., Woodard C.R. i wsp.: . Massive soft tissue infections: necrotizing fasciitis and purpura fulminans. J Long Term Eff Med Implants 2005; 15: 57-65.
2. Freyer C.W., Peters M.: Palpable purpura complicated by streptococcal toxic shock syndrome resulting in limb necrosis and amputation: a case of levamisole and cocaine coingestion. Pharmacotherapy 2012; 32: e17-23. doi: 10.1002/PHAR.1012.
3. Zyluk A., Puchalski P.: Severe phlegmon of the upper extremity with finger necrosis after a superficial cat scratch. J Hand Surg Eur 2015. doi: 10.1177/1753193415617398.
4. Yamamoto U., Kunita M., Mohri M.: Shock following a cat scratch. BMJ Case Rep 2013. doi: 10.1136/bcr-2012-007892.
5. Hohendorff B., Seyler S., Naik M. i wsp.: Amputation of the hand due to necrotising fasciitis: a case report. Handchir Mikrochir Plast Chir 2015; 47: 62-66.