Rozdział 2

Objawy skórne w COVID-19

Opisano dotychczas następujące wzorce objawów skórnych w przebiegu COVID-19: plamisto-grudkowy/odropodobny, pokrzywkowy, pęcherzykowy, odmrożeniowy, wybroczynowy/plamiczo-siniczy (Askin i wsp., 2020; Gianotti i wsp., 2020a). Te klinicznie objawy można sklasyfikować jako zapalne (plamisto-grudkowe/odropodobne, pokrzywkowe i pęcherzykowe) lub naczyniowe (podobne do odmrożeń, wybroczyny/plamica). Statystycznie najczęściej w przebiegu COVID-19 występuje wysypka plamisto-grudkowa (Sachdeva i wsp., 2020a). Zmiany pokrzywkowe i pęcherzykowe również nie należą do rzadkości. Wykwity plamkowo-grudkowe i pokrzywkowe występują częściej u pacjentów w średnim oraz starszym wieku i zazwyczaj wiążą się z ciężkim przebiegiem choroby. Opisywano pojawianie się zmian pęcherzykowych zarówno przed wystąpieniem objawów ogólnoustrojowych w przebiegu COVID-19, jak i po nich (Chen i wsp., 2020a; Prompetchara i wsp., 2020). Zmiany naczyniowe związane z COVID-19 charakteryzują się rzekomym odmrożeniem, wybroczynami/plamicą lub sinicą. Uszkodzenia przypominające odmrożenia są bardzo podobne do zmian typu *pernio*, które pojawiają się w wyniku działania niskich temperatur. Statystycznie częściej pojawiają się one u młodszych pacjentów. Zmiany te są zwykle zlokalizowane na palcach rąk oraz stóp i wiążą się z przebiegiem choroby o mniej nasilonej intensywności. Początek zmian pseudoodmrożeniowych zwykle następuje po wystąpieniu ogólnoustrojowych objawów COVID-19. Zmiany o cechach wybroczyn (plamica) są częstsze u pacjentów w średnim wieku. W piśmiennictwie podano ich lokalizację jako rozlaną, akralną lub dystalną (kończyny) (Chen i wsp., 2020a; Prompetchara i wsp., 2020). Plamica i ogólnie zmiany wybroczynowe występują częściej w przypadku COVID-19 o cięższym przebiegu. Zmiany typu *livedo* należą do objawów skórnych najrzadziej obserwowanych podczas pandemii. Stwierdzane były głównie u pacjentów w podeszłym wieku i wykazywały korelację ze szczególnie ciężkimi zakaże-

Tabela 1. Rodzaje wysypek skórnych w przebiegu COVID-19. Na podstawie: Almeida G., Arruda S., Marques E., Michalany N., Sadick N.: Presentation and management of cutaneous manifestations of COVID-19. J Drug Dermatol 2021; 20: 76-83; Daneshgaran G., Dubin D.P., Gould D.J.: Cutaneous manifestations of COVID-19: an evidence-based review. Am J Clin Dermatol 2020; 21: 627-639; Gottlieb M., Long B.: Dermatologic manifestations and complications of COVID-19. Am J Emerg Med 2020; 38: 1715-1721

• Zmiany umiejscowione dystalnie
• Rumieniowa osutka plamisto-grudkowa
• Zmiany pęcherzykowe
• Zmiany pokrzywkowe
• Inne rumienie
• Zmiany naczyniowe
• Zmiany imitujące rumień wielopostaciowy
• Osutka rumieniowa (nieokreślona)
• Symetryczna, wyprzeniowa i zgięciowa osutka polekowa
• Zmiany imitujące łupież różowy
• Rumienie girlandowate

niami SARS-CoV-2. W **tabelach 1** i **2** przedstawiono klasyfikację zmian skórnych w przebiegu COVID-19 zmodyfikowaną przez autorów tej publikacji.

Wieloukładowy zespół zapalny u dzieci (*multisystem inflammatory syndrome in children* – MIS-C) to nowo opisana i ciężka choroba występująca u dzieci. Niewiele wiadomo na temat jej cech klinicznych. Pomimo braku informacji opublikowane dane pokazują, że objawy skórne występują u większości pacjentów z tą chorobą. Opisano również możliwość korelacji z chorobą Kawasakiego (Temiz i wsp., 2020).

Tabela 2. Opis zmian skórnych w przebiegu COVID-19. Opracowanie własne

• Obszary dystalne rumieniowo-obrzękowe z obecnością pęcherzyków lub krost – zmiany te mogą przypominać odmrożenia i mieć wygląd plam na dłoniach i stopach; zwykle asymetryczne
• Inne wykwity pęcherzykowe – składają się z małych, monomorficznych pęcherzyków (w przeciwieństwie do polimorficznych pęcherzyków w ospie wietrznej); mogą również obejmować kończyny, zawierać treść krwotoczną i stawać się większe lub rozlane
• Zmiany pokrzywkowe – głównie rozmieszczone na tułowiu, skupione lub rozproszone, niekiedy współistnieją z osutką plamistą
• Inne osutki plamisto-grudkowe – mogą wykazywać dystrybucję okołomieszkową; część opisywana jest jako podobna do łupieżu różowego; zmianom może towarzyszyć plamica lub *petechiae*; lokalizacja skupiona lub rozlana; mogą przybierać postać rzekomych pęcherzyków (głównie na grzbiecie ręki) bądź rumienia, w tym wielopostaciowego
• *Livedo* lub martwica – różne stopnie zmian sugerujących zarostową chorobę naczyniową, w tym obszary niedokrwienia w okolicy tułowia lub kończyn dolnych

Wykwity plamisto-grudkowe

Maculopapular exanthema; erythematous rashes; erythematous maculopapular; morbilliform rash; macular erythema; asymptomatic malar erythema; symmetrical drug-related intertriginous and flexural exanthema-like; pityriasis rosea-like; Grover disease-like; erythema elevatum diutinum-like

Osutki rumieniowe są najczęstszą formą skórnej manifestacji w przebiegu COVID-19. Stwierdza się je w 36-47% przypadków i często występują w cięższym przebiegu choroby (Sachdeva i wsp., 2020a). Większość wzorców zmian skórnych prezentuje układ: plamisto-grudkowy (typy *morbilliform*), rumieniowo-plamisty, grudkowo-złuszczający, podobny do łupieżu różowego (*pityriasis rosea-like*), podobny do choroby Grovera (*Grover disease-like*) (**ryc. 1**) oraz do ostrej osutki przypominającej symetryczną polekową osutkę wyprzeniową i zgięciową (*symmetrical drug-related intertriginous and flexural exanthema-like* – SDRIFE-like) (Sachdeva i wsp., 2020b; Chicharo i wsp., 2021). W badaniu histopatologicznym osutek plamisto-grudkowych stwierdza się takie cechy, jak: okołonaczyniowy naciek zapalny z dyskretną egzocytozą limfocytarną, poszerzenie naczyń w powierzchniowej i środko-

Ryc. 1. *Grover disease-like*. Materiały własne autorów.

wej skórze właściwej, limfocytarne zapalenie naczyń. Czas pojawienia się zmian skórnych waha się i wynosi od 3 dni przed rozpoznaniem COVID-19 do 13-20 dni po rozpoznaniu choroby. Z kolei okres utrzymywania się wykwitów mieści się w przedziale 8-13 dni (Askin i wsp., 2020; Sachdeva i wsp., 2020b; Rosell-Díaz i wsp., 2020). W większości przypadków zmiany skórne pojawiają się już podczas trwania choroby COVID-19. Należy zaznaczyć, że wysypka plamisto-grudkowa związana z COVID-19 rzadko lokalizuje się na skórze dłoni, skórze okolicy podeszwowej i ogólnie na błonach śluzowych (**ryc. 2-8**). Objawy ogólnoustrojowe, które towarzyszą osutce plamisto-grudkowej, obejmują: gorączkę, osłabienie, ból głowy, kaszel, katar, duszność; rzadziej: zmniejszoną zdolność do wyczuwania zapachów (hiposmię), ból gardła, biegunkę czy bóle mięśni. W diagnostyce różnicowej należy rozważyć m.in. odrę, zakażenie wirusem Epsteina-Barr, osutkę polekową i chorobę przeszczep przeciw gospodarzowi (*graft-versus-host disease* – GVHD).

Osutka plamisto-grudkowa towarzysząca COVID-19 jest niespecyficzna, w niektórych przypadkach towarzyszy jej plamica. Na powierzchni zmian skórnych niekiedy można zaobserwować łuskę (*pityriasis rosea-like*) (**ryc. 9-11**). Świąd występuje u około połowy pacjentów (Rosell-Díaz i wsp., 2020). W innych przypadkach zmiany charakteryzują się wyraźnym rozmieszczeniem okołomieszkowym (*Grover disease-like*). Opisywano również naciekające grudki, zmiany rzekomopęcherzykowe lub podobne do

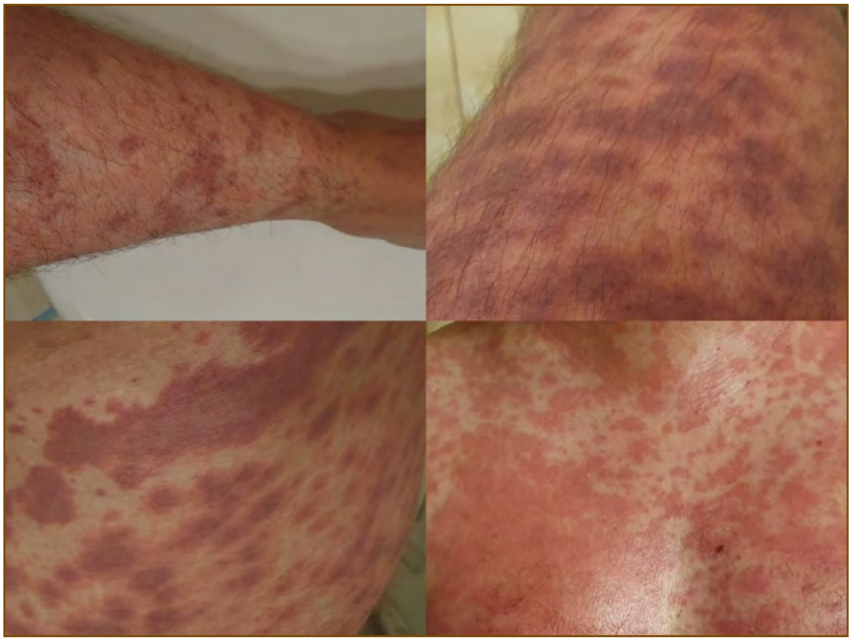

Ryc. 2. *Maculopapular exanthema*. Materiały własne autorów.

Ryc. 3. Osutka plamisto-grudkowa z komponentą naczyniową. Materiały własne autorów.

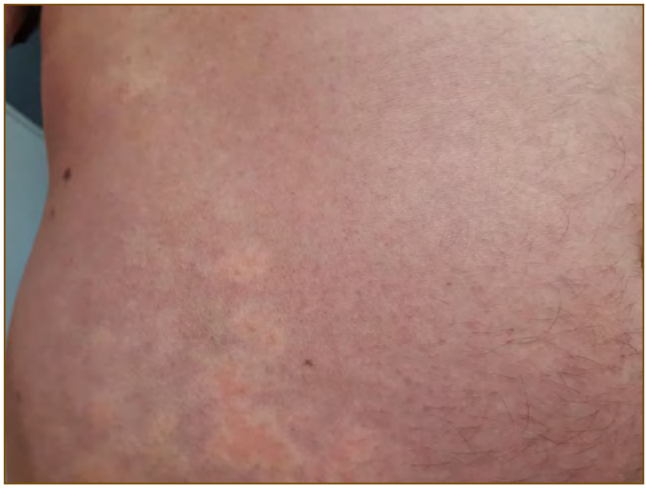

Ryc. 4. Osutka plamisto-grudkowa zlewna. Materiały własne autorów.

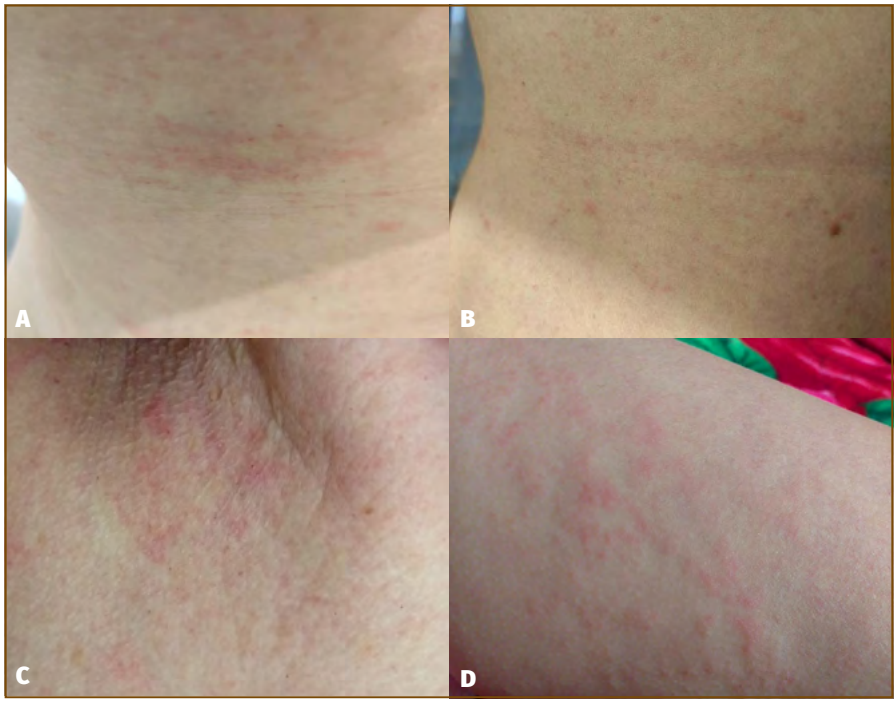

Ryc. 5. Osutka plamisto-grudkowa niespecyficzna. A-C. Materiały własne autorów. D. Dzięki uprzejmości prof. A. Chiriac.

Ryc. 6. Osutka plamisto-grudkowa niespecyficzna. A. Postać grudkowa, swędząca. B. Postać rumieniowo-złuszczająca. C. Postać rumieniowo-obrzękowa ograniczona do prawego policzka, z towarzyszącym bólem głowy. Dzięki uprzejmości prof. A. Chiriac.

Ryc. 7. *Maculopapular exanthema*. Dzięki uprzejmości prof. A. Bonifaza.

Ryc. 8. Ostra osutka plamisto-grudkowa. Materiały własne autorów.

rumienia wyniesionego i długotrwałego (*erythema elevatum diutinum-like*) (Català i wsp., 2020). Inni autorzy opisywali w okolicach wyprzeniowych i zgięciowych zmiany podobne do SDRIFE (Chicharro i wsp., 2021).

Opisane powyżej zmiany skórne mogą pojawiać się samoistnie lub w związku z lekami przyjmowanymi podczas COVID-19. Należy pamiętać, że infekcje wirusowe mogą zwiększać ryzyko działań niepożądanych stosowanych leków. Zostało to opisane w przypadku współistnienia mononukleozy zakaźnej i wysypki po ampicylinie oraz w przypadku zwiększonego ryzyka reakcji polekowych u pacjentów z zespołem nabytego niedoboru odporności (*acquired immunodeficiency syndrome* – AIDS)

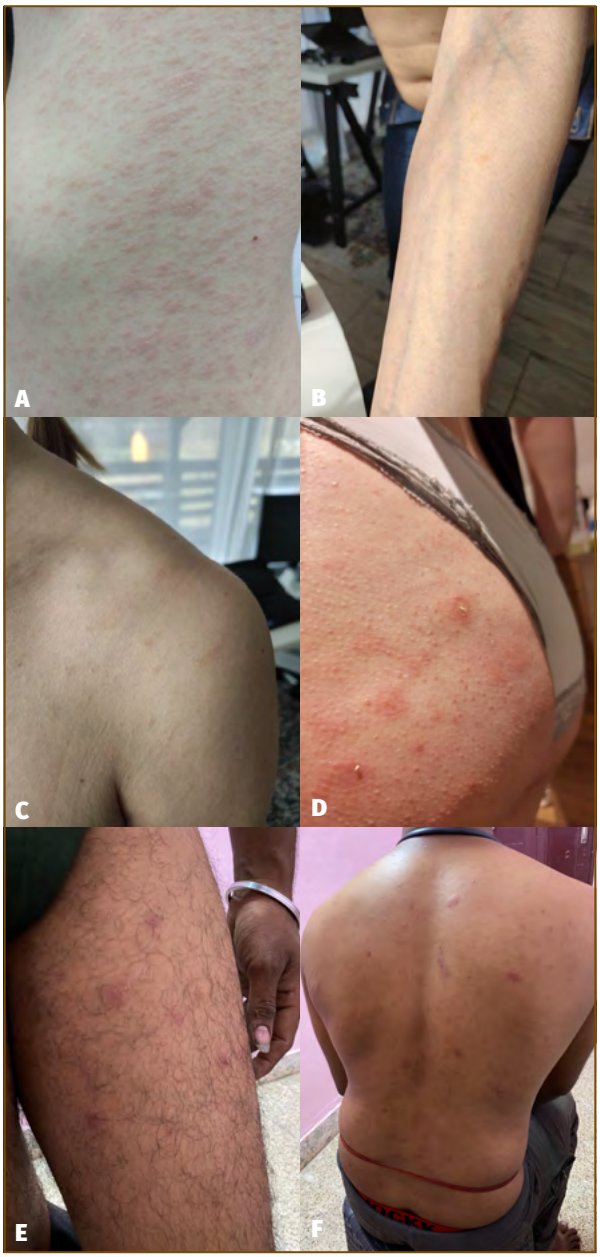

Ryc. 9. *Pityriasis rosea-like*. A. Dzięki uprzejmości prof. U.P. Adaskevicha. B-D. Materiały własne autorów. E, F. Dzięki uprzejmości prof. S. Srinivasana.

Ryc. 10. *Pityriasis rosea-like*. Dzięki uprzejmości prof. A. Chiriac.

Ryc. 11. *Pityriasis rosea-like*. A. Dzięki uprzejmości prof. S. Srinivasana. B. Materiały własne autorów.