ROZDZIAŁ 3

NEUROPATOLOGIA

Mieczysław Wender, *Paweł Liberski*

Wiedza na temat stwardnienia rozsianego (SM), określanego także jako *sclerosis disseminata*, *sclérose en plaques*, *disseminierte Enzephalomyelitis*, *Entmarkungs-Enzephalomyelitis*, zmieniała się na przestrzeni wieków i nadal się rozwija. Pierwsze opisy SM przedstawili Carswell i Cruveilhier w pierwszej połowie XIX wieku.

Liczne badania wykazały, że SM jest przewlekłą chorobą nie tylko istoty białej, lecz także szarej [kora mózgowa ośrodkowego układu nerwowego (OUN)], przy czym patologia istoty szarej wydaje się odgrywać decydującą rolę w rozwoju niesprawności fizycznej i poznawczej dotkniętych tą chorobą osób. Stwardnienie rozsiane, definiowane jako nabyta zapalna choroba demielinizacyjna (Kipp i wsp., 2012; Sobel i Moore, 2008), jest według współczesnego stanu wiedzy wywoływane przez procesy autoimmunizacyjne, których czynnikiem spustowym jest utajone, być może przez wiele lat, zakażenie wirusowe.

Z kręgu SM należy wyeliminować chorobę Devica ze względu na odmienne procesy immunologiczne. Prawdopodobnie również odrębną jednostkę chorobową przedstawia tzw. azjatycka postać wzrokowo-rdzeniowa SM. W ramach pojęcia choroby „stwardnienie rozsiane" mieszczą się natomiast bardzo rzadkie przypadki stwardnienia rozlanego (*sclerosis diffusa*), określane tradycyjnie jako choroba Schildera, oraz zupełnie sporadycznie występujące przypadki stwardnienia koncentrycznego Baló. To ostatnie wydaje się jednak tylko wariantem SM, który można spotkać również w innych jednostkach chorobowych, jak ADEM (ostre rozsiane zapalenie mózgu i rdzenia – *acute disseminated encephalomyelitis*). Odrębnym podtypem jest guzowata postać SM (ryc. 3.1 A-D).

Pozostaje rzeczą dyskusyjną, czy nawet przy przyjętych ograniczeniach można traktować SM jako jednolitą chorobę. Wynika to zarówno z danych klinicznych – istnienia najbardziej typowej postaci rzutowo-remisyjnej (*relapsing-remitting multiple sclerosis* – RRMS) oraz postaci wtórnie postępującej (*secondary progressive multiple sclerosis* – SPMS) i pierwotnie postępującej (*primary progressive multiple sclerosis* – PPMS) – jak i z danych neuropatologicznych wskazujących na duże zróżnicowanie obrazu choroby. Nawet w klasycznej postaci rzutowo-remisyjnej spotyka się ogromne zróżnicowanie przebiegu klinicznego od postaci poronnych, a nawet takich, w których jeden rzut mógł wystąpić bez objawów klinicznych, a zmiany wykryto przypadkowo w badaniu neuropatologicznym, do postaci ostrych „piorunujących" [tzw. postać Marburga; Otto Marburg (1874-1948) był dyrektorem słynnego Instytutu Obersteinera w Wiedniu i został zmuszony przez nazistów do emigracji]. Te ostatnie niełatwo zróżnicować z ADEM. W ostatnich latach zostało wprowadzone określenie „klinicznie izolowany zespół" (*clinically isolated syndrome* – CIS), który objawia się jednorazowym wystąpieniem objawów ogniskowych. Dopiero po wieloletniej obserwacji, w razie pojawienia się innych objawów neurologicznych, można mówić o zespole wieloogniskowym i rozpoznać chorobę jako stwardnienie rozsiane.

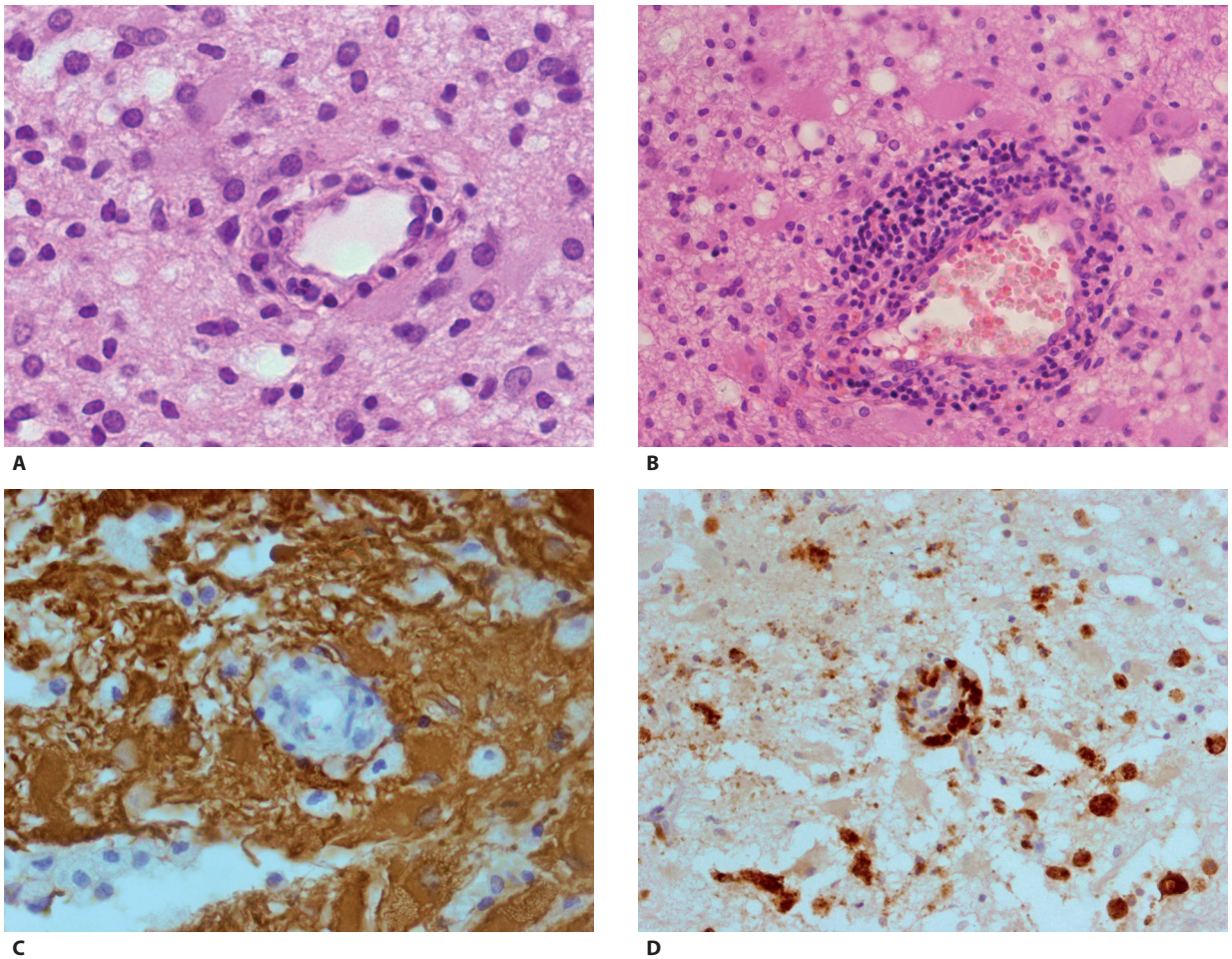

Ryc. 3.1. Guzowata postać SM. **A.** Typowy obraz guzowatej postaci SM, widoczne makrofagi i reaktywne astrocyty, H & E. **B.** Nacieki zapalne w przypadku guzowatej postaci SM. **C.** GFAP-immunoreaktywne astrocyty w guzowatej postaci SM. **D.** CD-68-immunoreaktywne makrofagi w guzowatej postaci SM (dzięki uprzejmości prof. W. Papierza, Uniwersytet Medyczny w Łodzi).

Nasuwają się także wątpliwości, czy różnice w reakcji na leki immunomodulacyjne lub immunosupresyjne można sprowadzić jedynie do osobniczej wrażliwości (*responder*) i braku dodatniej reakcji (*nonresponder*), czy też jest to wynik określonych konfiguracji zaburzeń immunologicznych leżących u podstaw choroby. W tym ostatnim przypadku wyłania się dalsze pytanie, czy różnice nie definiują odmiennych typów choroby. Być może zagadnienia te zostaną rozstrzygnięte dzięki szeroko prowadzonym badaniom farmakogenetycznym.

Modele doświadczalne

Istnieją trzy główne grupy modeli doświadczalnych SM: eksperymentalne autoimmunologiczne zapalenie mózgu i rdzenia (*experimental autoimmune encephalomyelitis* – EAE), przewlekłe choroby demielinizacyjne spowodowane zakażeniem wirusami oraz zespoły uszkodzenia mieliny w OUN wywołane podawaniem różnorodnych toksyn. Wszystkie trzy główne kierunki modeli doświadczalnych mają swoje wady i zalety oraz modelują jedynie aspekty SM.

EAE, zwłaszcza postać o przebiegu z okresami rzutów i remisji, odkryta przez Wiśniewskiego i Keitha (1977), u wybranych szczepów myszy i świnek morskich wykazuje duże podobieństwo kliniczne do RRMS u ludzi. Może być ono wywołane przez immunizację za pomocą homogenatów całego OUN aż do (obecnie) homogenatów zawierających oczyszczone białka mieliny: białko zasadowe mieliny (*myelin basic protein* – MBP), białko proteolipidowe mieliny (*myelin proteolipid proetin* – PLP), glikoproteina mieliny i oligodendrocytów (*myelin oligodendrocyte glycoprotein* – MOG). Mieszaninę encefalitogenną uzupełnia się zwykle adiuwantem,

którego najważniejszym składnikiem są unieczynnione prątki gruźlicy. EAE manifestuje się jako postać ostra monofazowa, piorunująca, przewlekła postępująca lub przebiegająca z rzutami. W obrazie patologicznym EAE dominują nacieki komórkowe z dużą liczbą komórek CD4(+) T, a w postaciach ostrych choroby – z domieszką leukocytów wielojądrzastych oraz komórek tucznych.

Ważną cechą obrazu patologicznego jest uszkodzenie wielu składników tkanki nerwowej oraz bariery krew–mózg (komórek śródbłonka naczyniowego) i bariery krew–płyn mózgowo-rdzeniowy (komórek śródbłonka splotów naczyniowych). Stanowi to fazę wyjściową procesu zapalnego i ułatwia przenikanie komórek z krwi do OUN, z następowym uszkodzeniem i martwicą oligodendrocytów oraz aksonów i mieliny. Ta ostatnia wykazuje różnice nasilenia zmian u poszczególnych gatunków zwierząt. Uszkodzenie mieliny jest stosunkowo niewielkie u gryzoni (myszy, szczury) i zwykle ograniczone do przestrzeni okołonaczyniowych, głównie żylnych. U większych ssaków (psy, naczelne) występuje demielinizacja przypominająca ogniska demielinizacyjne u człowieka. W tkance nerwowej mózgu stwierdza się także podwyższenie poziomu białek szoku cieplnego (*heat shock proteins* – HSP) oraz wzrost aktywności proteaz działających na proteolipidowe blaszki mieliny, powodując ich uszkodzenie i następnie rozpad (demielinizację). Wydaje się, że w procesie autoimmunizacji rola limfocytów B jest niewielka lub żadna, gdyż EAE można wywołać po ich wyłączeniu na drodze immunologicznej. Trudno rozstrzygnąć, czy podobieństwa i różnice pomiędzy EAE a SM zależą od różnic gatunkowych, czy też przynajmniej częściowo od odmiennych mechanizmów immunologicznych. Podstawową różnicą immunologiczną wydaje się fakt, że w rozwoju procesu patologicznego w EAE szczególną rolę odgrywają komórki CD4(+) T, podczas gdy w naciekach w OUN w SM przeważają komórki CD8(+) T. Niezależnie od powyższych różnic zastosowanie tego modelu umożliwiło wprowadzenie pierwszych leków immunologicznych w SM wpływających na naturalny przebieg choroby, jak interferon β i octan glatirameru. Warto jeszcze dodać, że wiele metod terapeutycznych, które hamują, a nawet eliminują rozwój choroby doświadczalnej, nie przyniosło żadnych pozytywnych wyników przy próbach zastosowania w SM.

Jako model zakażenia wirusowego próbuje się wykorzystać naturalne choroby wywoływane przez wirusy, jak nosówkę u psów (*canine distemper*) czy *visna-maedi*, retrowirusową zapalną chorobę u owiec. W warunkach doświadczalnych najczęściej stosuje się wirus zapalenia mózgu i rdzenia Theilera, co wywołuje u gryzoni postępujący przewlekły proces choroby, utrzymujący się przez całe życie. Przypomina to postać przewlekle postępującego SM i stwarza pewne podstawy do analizy zmian chorobowych oraz procesów de- i remielinizacji. Inne wirusy wywołujące doświadczalną demielinizację to wirus zapalenia wątroby myszy, szczep A59 i wirus lasu Semliki.

Modele z zastosowaniem toksyn dotyczą aktualnie najczęściej kuprizonu oraz lizolecytyny (lizofosfatydylocholiny). Ten ostatni związek wywołuje u zwierząt ogniskową demielinizację. Techniką ułatwiającą zrozumienie zjawisk związanych z rozpadem mieliny jest doświadczalne zatrucie cyjankami. W modelu określanym jako encefalopatia cyjankowa, w następstwie ostrego zaburzenia procesów oksydoredukcyjnych oraz znacznego upośledzenia wykorzystania podstawowego substratu metabolicznego – glukozy, a także nieprawidłowego transportu błonowego, dochodzi do cytotoksycznego obrzęku mózgu i demielinizacji, szczególnie nasilonej w układzie spoidłowym, z niewielką jedynie reakcją mikrogleju. Encefalopatia cyjankowa nie może być etiologicznie porównywana z SM, ale przez fragmentaryczne podobieństwo z procesami niedotlenienia mózgu może służyć jako model uszkodzenia mieliny wywołanego przez niedobory energetyczne.

Odrębne są modele genetyczne, np. myszy *twitcher* lub leukodystrofia globoidalna psów.

Istnieją również próby rozstrzygnięcia niektórych zagadnień uszkodzenia mieliny w badaniach *in vitro* (hodowle izolowanych komórek, agregatów i skrawków mózgowych), co jest jednak dalekie od badań klinicznych.

Faza wstępna choroby

Jean Martin Charcot (1825-1893) i Jean Cruveilhier (1791-1874) (ryc. 3.2) dostarczyli pierwszych opisów patologii SM. Istnieją zrozumiałe trudności w uzyskaniu materiału do badań histologicznych we wstępnej fazie SM. Dlatego też większość ob-

serwacji oparta jest na obrazach uzyskanych za pomocą badania metodą rezonansu magnetycznego (*magnetic resonance imaging* – MRI). Wskazują one, że pierwsze zmiany pojawiają się w postaci nacieków zapalnych i zgrupowanych HLADR(+) komórek mikrogleju w otoczeniu małych żył, co zostało zaobserwowane po raz pierwszy przez Rindfleischa w 1863 roku (Lassmann, 1999) (ryc. 3.3 A-C, 3.4-3.6). Równolegle następuje destabilizacja bariery krew–mózg. Ponieważ spotyka się również otwarcie bariery przy braku nacieków zapalnych, nie udało się jednoznacznie rozstrzygnąć, co jest przyczyną, a co skutkiem (nacieki zapalne czy uszkodzenie bariery). Nacieki zapalne składają się z limfocytów i (w mniejszej liczbie) komórek plazmatycznych. Granulocyty obojętnochłonne i kwasochłonne obserwuje się rzadko. W przestrzeni okołonaczyniowej występują zgrupowania ektopowych centrów germinalnych przypominających grudki chłonne utworzone z limfocytów B, a także CD3(+), CD4(+) *helper* (Th1) i CD8(+) limfocyty T. Limfocyty CD4(+) *helper* (Th1) uwalniają liczne limfokiny, jak IL-1 i TNF-α będące mediatorami demielinizacji. Makrofagi, będące głównymi komórkami biorącymi udział w procesie demielinizacji poprzez zdzieranie (s*tripping*) najbardziej zewnętrznej blaszki osłonki mielinowej, są dominującymi komórkami nacieku. Natomiast piankowate makrofagi (*foamy macrophages*) dominują w przestrzeniach okołonaczyniowych. Badania mikroskopowo-elektronowe wykazują obecność pęcherzyków klatrynowych w bezpośrednim otoczeniu blaszek mieliny. Po internalizacji fragmenty mieliny ulegają trawieniu wewnątrz makrofagów, przy czym białka zlokalizowane głównie na zewnętrznej powierzchni mieliny, jak MAG (*myelin associated glycoprotein* – glikoproteina związana z mieliną) i MOG, wykrywa się wewnątrz makrofagów wcześniej niż PLP.

Na podstawie badania Gaitána i wsp. (2011) wykazano, że w otoczeniu żył zmiany ulegają wzmocnieniu przy podaniu gadolinu, dając

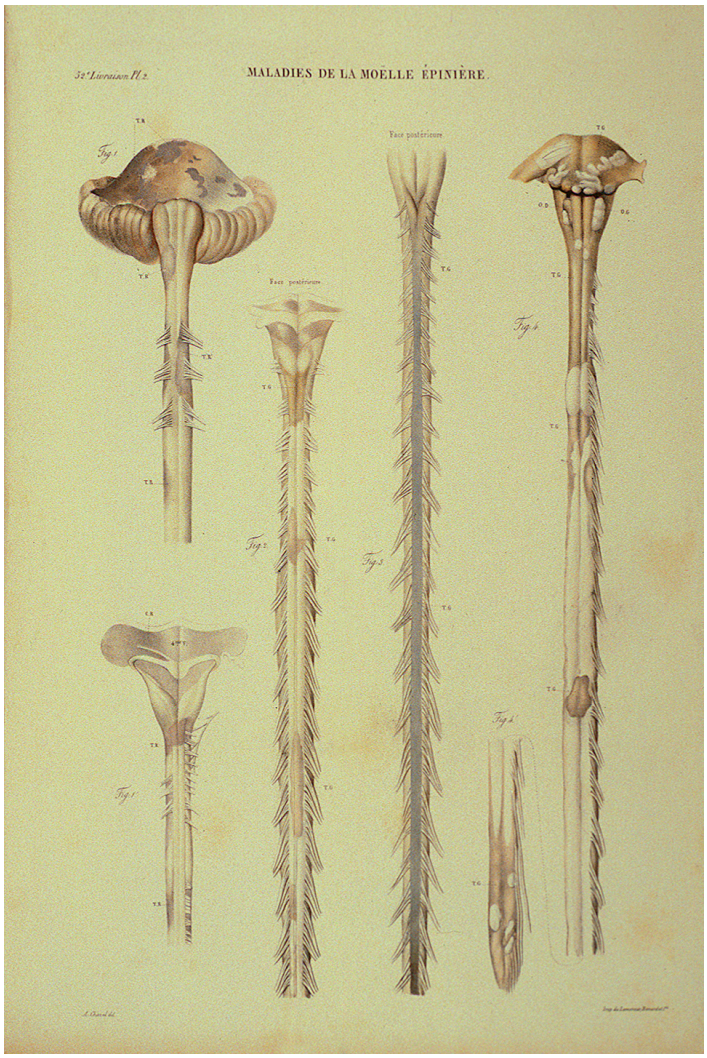

Ryc. 3.2. Ilustracja z Atlasu Jeana Cruveilhiera (1791-1874) przedstawiająca przypadek SM [ze zbiorów Instytutu Neurologii (Instytutu Obersteinera) Uniwersytetu Medycznego w Wiedniu].

obrazy o charakterze zamkniętego lub otwartego pierścienia, rzadziej występują obrazy zmian grudkowatych. Ważne są spostrzeżenia powyżej cytowanych autorów obrazujące, jak rozwijają się zmiany ogniskowe: guzkowate rozszerzają się centryfugalnie, podczas gdy pierścieniowate mają tendencję do rozwoju centrypetalnego. Zmiany o charakterze otwartego pierścienia, mające zwykle umiejscowienie okołokomorowe lub na obrzeżu kory mózgowej, rozszerzają się centryfugalnie. Ogniska centryfugalne ewoluują w ciągu kilku dni, wykazując tendencję do rozwoju w kierunku centrypetalnym, co może prowadzić do utworzenia wyraźnego ogniska zapalnego w otoczeniu żyły

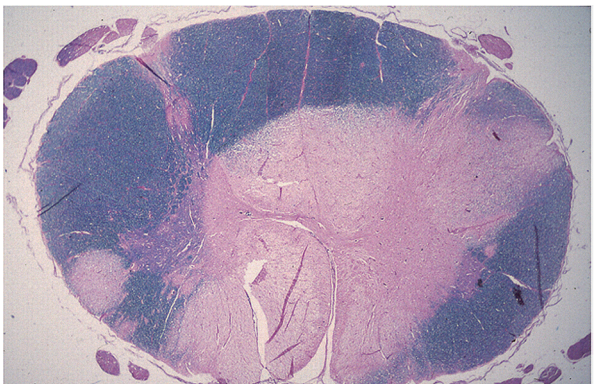

A

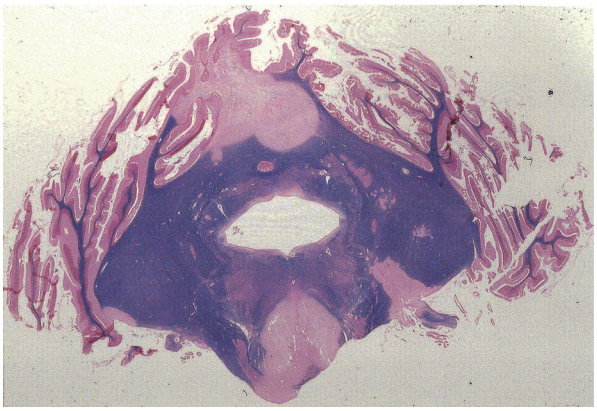

B

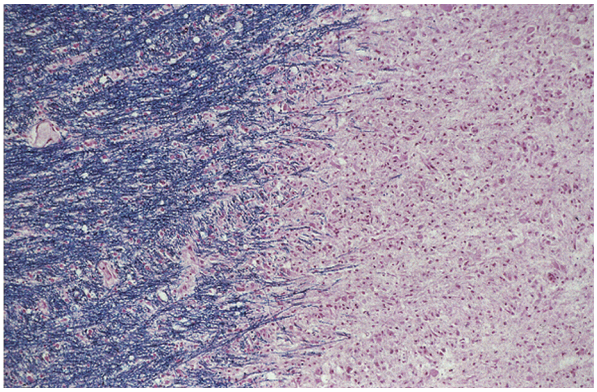

C

Ryc. 3.3. A-C. Makroskopowe obrazy SM. Barwienie metodą *luxol-fast blue* [dzięki uprzejmości prof. Johannesa Hainfellnera, ze zbiorów Instytutu Neurologii (Instytutu Obersteinera) Uniwersytetu Medycznego w Wiedniu].

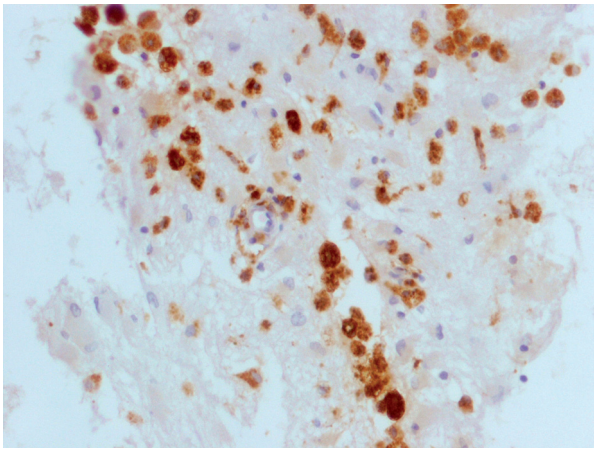

Ryc. 3.4. CD-68-immunopozytywne komórki żerne (dzięki uprzejmości prof. W. Papierza, Uniwersytet Medyczny w Łodzi).

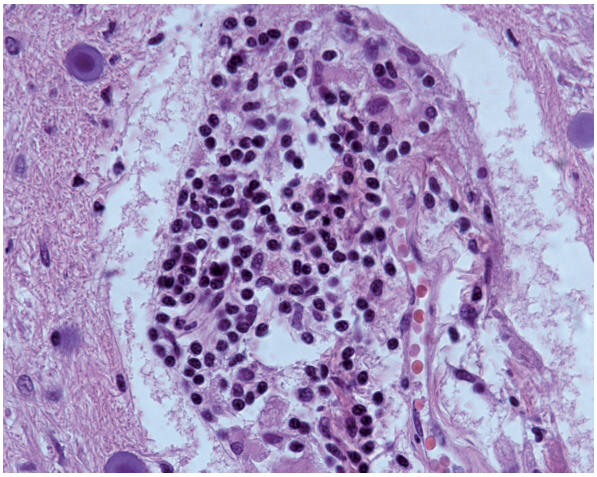

Ryc. 3.5. Naciek z komórek zapalnych w przypadku SM (dzięki uprzejmości prof. W. Papierza, Uniwersytet Medyczny w Łodzi).

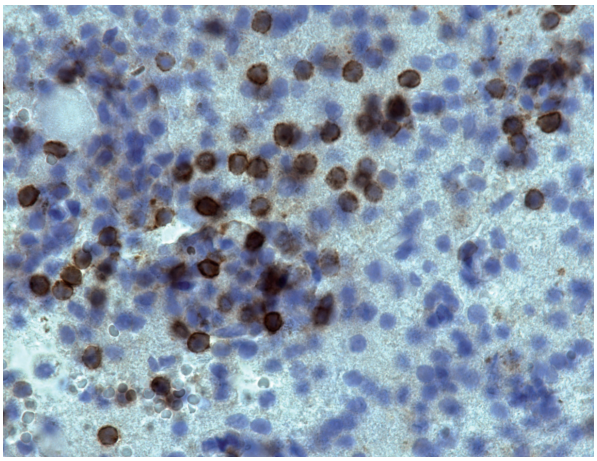

Ryc. 3.6. Naciek z LCA-immunododatnich komórek zapalnych (dzięki uprzejmości prof. W. Papierza, Uniwersytet Medyczny w Łodzi).

położonej ośrodkowo. Komórki oligodendrogleju wykazują ekspresję αβkrystaliny.

Badania Lucchinettiego (2011) wykazały w obrazach MRI, że wczesne zmiany nie są ograniczone do istoty białej mózgu, a przeciwnie – już w początkowym okresie choroby proces zapalny dotyka w dużym stopniu korę mózgu. Zmiany mają charakter zarówno ognisk demielinizacji, jak i nacieków zapalnych. Te ostatnie są wyraźnie powiązane ze zmianami zapalnymi w oponach miękkich. Pojawiają się nawet sugestie (Morell i wsp., 2011), że zapalenie opon przybierające postać ektopowych nacieków limfoidalnych odgrywa decydującą rolę w zapoczątkowaniu zmian patologicznych w korze mózgowej i wtórnego procesu chorobowego określanego jako stwardnienie rozsiane.

Topografia i struktura procesu patologicznego

Proces patologiczny w SM może w różnym stopniu i nasileniu występować w całym OUN: mózgowiu i rdzeniu kręgowym (ryc. 3.2), stąd w topografii choroby zwraca się szczególną uwagę na umiejscowienie jednego ze składników procesu i ognisk (plak, blaszek) demielinizacji. Rozmieszczenie zmian można ocenić nie tylko w czasie badania sekcyjnego, lecz także przyżyciowo metodą MRI.

We wszystkich próbach ujęcia najczęstszego występowania ognisk demielinizacyjnych wymienia się nerw wzrokowy, skrzyżowanie i pień mózgu, a w istocie białej mózgowia otoczenie rogu przedniego komór bocznych, kąt między spoidłem wielkim a jądrem ogoniastym oraz okolice rogu tylnego komory oraz otoczenie komory III i wodociągu Sylwiusza. Do typowych lokalizacji ognisk należą także spoidło wielkie i móżdżek. Duża częstość zmian rysuje się również na pograniczu korowo-podkorowym. Zajęcie obszarów sąsiadujących z przestrzeniami płynowymi OUN sugeruje dyfuzję potencjalnego czynnika z PMR. Charakterystyczne są zmiany około naczyń żylnych, tzw. palce Dawsona.

Ogniska patologiczne w korze mózgowej mogą występować we wszystkich płatach mózgowych, bez wyraźnej predylekcji do określonych obszarów. W większości przypadków choroby blaszki demielinizacyjne występują w jednym nerwie wzrokowym lub w obu nerwach wzrokowych oraz w skrzyżowaniu nerwów wzrokowych. Ogniska rdzeniowe nie wykazują wyraźnej predylekcji do określonych segmentów. Są one częste zarówno w istocie białej, jak i szarej, nieraz rozciągają się na kilka segmentów i mogą zajmować prawie cały przekrój rdzenia. Zmiany demielinizacyjne występują nieraz także w korzeniach i nerwach obwodowych, nie jest jednak rozstrzygnięte, czy są to początki ogniska demielinizacyjnego, czy też już zmiany o typie zwyrodnienia Wallera.

Badanie MRI wykazało, że ogniska mogą się nie tylko rozszerzać, lecz także zmniejszać, a nawet zanikać całkowicie. Należy jeszcze dodać, że nie ma wyraźnej równoległości pomiędzy topografią i rozmiarami blaszek a objawami klinicznymi choroby. Przy próbie systematyzacji wymienia się podział na trzy typy. Typ I charakteryzuje obecność zmian zarówno w istocie białej mózgu, jak i w korze, typ II – z wyraźną przewagą zmian korowych oraz typ III – podoponowy.

W badaniu autopsyjnym w okresie początkowym choroby, zwłaszcza przy przebiegu ostrym, stwierdza się przekrwienie zarówno opon miękkich, jak i mózgowia. Przy dłuższym trwaniu choroby występuje pogrubienie i zmętnienie opon, poszerzenie całego układu komorowego oraz rowków między zakrętami mózgu. Obrazem o cechach znamienności dla tego procesu chorobowego jest obecność ognisk (blaszek) demielinizacyjnych zarówno w istocie białej, jak i szarej mózgu. Odcinają się one wyraźnie od zdrowej tkanki nerwowej, świeże są barwy szarawo-różowej, stare wykazują wzmożoną spoistość (stwardnienie, *sclerosis*) oraz są barwy szarej. Liczba ognisk, ich kształt, rozmieszczenie i wielkość są bardzo różne. Wielkość zmienia się od widocznych dopiero przy powiększeniu lupowym do ogromnych, obejmujących całe płaty mózgowe czy prawie całkowity przekrój rdzenia kręgowego. Kształt ognisk świeżych jest nieregularny, może przypominać rozlewającą się plamę atramentu, starsze są bardziej ostro odgraniczone od otoczenia, mają na przekroju kształt okrągły lub owalny, a w ujęciu trójwymiarowym – kulisty lub jajowaty. Oprócz ognisk masywnej demielinizacji spotyka się, zwłaszcza w ich otoczeniu, pola o lekko zmienionej barwliwości, odpowiadające polom tzw. spłowienia mieliny. Ich charakter jest przedmiotem dyskusji – czy są one wynikiem częściowego uszkodzenia blaszek mieliny, czy ra-

czej następstwem odnowy (częściowej remielinizacji).

Aktywne ogniska demielinizacyjne

W badaniu mikroskopowym w wielu obszarach mózgowia, a w mniejszym stopniu w rdzeniu kręgowym, stwierdza się odczyn zapalny w postaci wyraźnych nacieków okołonaczyniowych lub zmian rozlanych. Skład komórek nacieku to głównie limfocyty T, rzadziej spotyka się komórki plazmatyczne, a w ostrych przypadkach także makrofagi. Początkowo pojawiają się limfocyty CD3+ (*pan T-cells*), CD4+ i CD8+. W zmianach bardzo wczesnych makrofagi wykazują obecność białek mieliny, przy czym wraz z postępem zmian pierwsza znika immunoreaktywność MAG, MOG i αβ-krystaliny, a dopiero potem MBP lub proteolipidu. W końcowej fazie makrofagi barwią się jedynie na neutralne lipidy.

Podstawowy składnik procesu patologicznego w SM – blaszki (plaki) demielinizacyjne wykazują w badaniu mikroskopowym rozpad lub częściowy ubytek osłonek mielinowych, łącznie z analogicznymi zmianami w oligodendrogleju i z różnym zaawansowaniem zmian aksonalnych. Uszkodzenie aksonów objawia się jako obrzmienia aksonalne lub sferoidy. Typowa jest immunoreaktywność białka prekursora amyloidu (βAPP). Na brzegach świeżych ognisk obserwuje się obniżenie barwliwości mieliny przy stosowaniu odpowiednich technik histologicznych, a w obrębie samej blaszki obserwuje się rozpad blaszek mieliny w różnych fazach rozwoju. Spotyka się także pozornie nieuszkodzone odcinki osłonek mielinowych. Ogniska starsze są ostro odgraniczone od otoczenia, chociaż również na ich obrzeżu mielina może wykazywać cechy zwyrodnienia. Spośród składników glejowych największe zmiany zwyrodnieniowe dotyczą oligodendrogleju. Obserwuje się obrzmienie cytoplazmy, zmiany wodniczkowe i piknozę jądra komórkowego. Są to zmiany wstępne prowadzące do śmierci komórki. Jak zawsze nasuwa się pytanie, czy mielina i oligodendroglej ulegają zwyrodnieniu równolegle, czy też zwyrodnienie mieliny jest następstwem uszkodzenia komórek glejowych. Na to pytanie nie udzielono dotychczas jednoznacznej odpowiedzi. W świeżych ogniskach obserwuje się olbrzymią liczbę komórek żernych pochodzenia zarówno przydankowego, jak i mikroglejowego jako wyraz procesu rozbiórkowego oraz będących podstawowym elementem pośredniczącym w procesie demielinizacji. Charakterystyczne jest przyleganie pęcherzyków otoczonych klatryną (*clathrin-coated pits*) do blaszek mieliny. W blaszkach starszych obserwuje się obładowane lipidami makrofagi tylko na brzegach zmian demielinizacyjnych oraz wokół naczyń krwionośnych, co wiąże się ze zjawiskiem transportu składników rozpadłej mieliny do przestrzeni okołonaczyniowych. W ogniskach aktywnie demielinizacyjnych obserwuje się obecność prekursorów oligodendrocytów, immunoreaktywnych na obecność 3'-fosfodiesterazy 2',3'-cyklicznego nukleotydu (CNP-azy). Niewielką rolę w zjawisku rozbiórki fragmentów mieliny odgrywają astrocyty, w których wypustkach cytoplazmatycznych spostrzega się krople lipidów. Brzegi ogniska otoczone są wałem obocznym złożonym z komórek żernych, limfocytów T, zwłaszcza z receptorami γ/δ, komórek TK oraz z niewielką liczbą limfocytów B. Nieraz spotyka się GFAP(+), dziwaczne astrocyty o wielu jądrach i mitozach (tzw. komórki Creutzfeldta-Petersa) z wtrętami kwasochłonnymi w cytoplazmie i jądrze komórkowym. Obecność tych dziwacznych komórek może prowadzić do błędnego rozpoznania nowotworu szeregu astrocytarnego. W rozbiórce mieliny w ogniskach znajdujących się w istocie szarej duży udział biorą komórki pałeczkowate mikrogleju.

Już Dawson w 1916 roku wykazał obecność korowych ognisk w korze mózgu, a aktualne badania wykazują, że w ogniskach demielinizacyjnych oprócz mieliny występują również poważnie uszkodzone aksony. Wiele z nich wykazuje kuliste obrzmienie, zmiany wakuolarne, fragmentację czy rozpad ziarnisty. Stąd też lepiej jest nie używać określenia „blaszki demielinizacyjne", ale mówić o ogniskach SM. Na wczesne uszkodzenia aksonów w obrębie plak zwróciły już uwagę badania Trappa i wsp. (1998). Morfologicznie uszkodzone aksony przedstawiają obraz koralików (*beaded appearance*) lub rozdętych dystroficznych aksonów. Obserwuje się także regenerację uszkodzonych aksonów. Prawidłowe neurofilamenty aksonów są silnie fosforylowane i nie reagują z przeciwciałem SMI-32, skierowanym przeciwko niefosforylowanym epitopom neurofilamentów. Aktywność ta zmienia się w uszkodzonych aksonach, w których

obserwuje się głównie niefosforylowane epitopy neurofilamentów. Podobne znaczenie mają wyniki badań aktywności białka prekursora amyloidu (βAPP) świadczące o wczesnej fazie uszkodzenia aksonów (Ferguson i wsp., 1997). Rozdęte aksony wykazują również immunoreaktywność witronektyny, podjednostki α1B kanału wapniowego typu N, efriny A oraz receptora dla EphA. W ogniskach w istocie szarej uszkodzenie neuronów jest niewielkie, chociaż spotyka się komórki z klasycznymi cechami zwyrodnienia, wakuolizacją, obkurczeniem cytoplazmy i rozpadem tigroidu. W ogniskach demielinizacyjnych mogą być również widoczne wydłużone, owalne lub okrągłe twory kwasochłonne, o przekrojach od 0,5 μM do 10 μM, określane jako włókna Rosenthala. Są one rozrzucone w jednym lub wielu ogniskach i stanowią wyraz zwyrodnienia w astrogleju. Są to zmiany typowe dla przewlekłej glejozy, niezależnie od pochodzenia. Ogniska korowe, głównie umieszczone subpialnie, słabo uwidoczniają się w metodzie LFB, a najlepiej immunohistochemicznie na MBP, PLP i CNP-azę. Są one hipocelularne, ale skład ognisk jest podobny do ognisk w istocie białej. Komórki mikrogleju są jednak z reguły wydłużone i nie przybierają formy piankowatych okrągłych makrofagów istoty białej.

Wewnątrz blaszek występuje wzmożenie liczby naczyń włosowatych z mniej lub bardziej wyraźnym obrzmieniem komórek śródbłonka, co łącznie ze zwiększeniem liczby tych komórek może prowadzić do zwężenia naczyń. W ogniskach starych część lub cały ich obszar może być pokryty delikatną siecią włókien łącznotkankowych, powiązanych z przydanką naczyń krwionośnych.

W oponach miękkich zwykle występuje zwiększenie liczby włókien łącznotkankowych, nieraz powiązanych z powierzchnią mózgowia.

W wyściółce komór, szczególnie IV, niejednokrotnie stwierdzono zmiany, czy to w postaci przerwania pasma komórek, czy też wyraźne cechy zapalenia wyściółki.

Nacieki złożone z limfocytów oraz makrofagów występują w korzeniach i zwojach międzykręgowych w połączeniu ze zmianami zanikowymi i zwłóknieniem. Jest bardzo charakterystyczne, że wyraźne zmiany demielinizacyjne w korzeniach nie przekraczają zwykle granicy, gdzie kończą się komórki oligodendrogleju, a występują komórki Schwanna. Mogłoby to wskazywać, że na tym poziomie kończy się choroba określana jako SM, a dalej jest już tylko wtórne zwyrodnienie typu Wallera. Niemniej jednak komórki Schwanna mogą brać udział w próbach demielinizacji w strefie wnikania korzeni tylnych, ale nasilenie i skuteczność tego procesu są nikłe. Obserwowano również niekiedy zmiany w nerwach obwodowych, które można określić jako zapalenie surowicze, prowadzące do procesów przerostowych komórek Schwanna oraz tkanki łącznej śród- i okołonaczyniowej.

Badania ultrastrukturalne materiału pobranego z rzadkich przypadków biopsji, uwarunkowanej trudnościami diagnostycznymi, wykazały w SM wiele zmian osłonek mielinowych zarówno o typie pierwotnej, jak i segmentarnej demielinizacji. Suzuki i wsp. (1969) w klasycznej już pracy wyróżnili zmiany, które uważali za znamienne dla tej choroby, jak skrócenie przestrzeni międzywęzłowej, poszerzenie węzłów Ranviera i ścieńczenie osłonki w stosunku do przekroju aksonu. Spotykane są też ziarniste złogi osmofilne i figury mielinowe. Nie obserwowano natomiast komórek fagocytarnych, spotykano pozornie nieuszkodzone blaszki mieliny. Widoczne były cechy zarówno demielinizacji, jak i remielinizacji. Za cechę remielinizacji można uznać obecność grubych włókien z jedną lub dwiema blaszkami mieliny. Autorzy zwracali również uwagę na to, że duża liczba oligodendrocytów na obrzeżu ogniska była nieuszkodzona, nie było zatem wyraźnej równoległości między zmianami oligodendrocytów i mieliny. Nie potwierdza to hipotezy, że zwyrodnienie komórek oligodendrogleju jest integralnym składnikiem procesu demielinizacji. Badania ultrastrukturalne wykazały natomiast duże zmiany w komórkach astrogleju w postaci gęstych optycznie wtrętów lipidowych, figur mielinowych, nielicznych wakuoli cytoplazmatycznych oraz licznych filamentów glejowych. Wskazuje to na udział astrocytów w procesie rozbiórki mieliny.

Badania histochemiczne nie odgrywają obecnie żadnej roli, ale z historycznego punktu widzenia warto podkreślić, że histochemia procesu demielinizacji została szczegółowo przedstawiona jeszcze w 1962 roku przez Seitelbergera. W stadium świeżej demielinizacji nie stwierdza się produktów rozpadu składników chemicznych mieliny. W fazie następnej występują trójglicerydy łącznie ze sferycznymi kryształami cholesterolu. W silnie rozdętych komórkach żernych występują produkty

rozpadu sfingolipidów, których transport do przestrzeni okołonaczyniowych jest wolniejszy niż estrów cholesterolu. Na ostatnim etapie w place jest bardzo niewiele ziarnistych złogów lipidowych, występują natomiast złogi białkowe. Ważnym wnioskiem autora jest teza, że nie można histochemicznie całkowicie wyjaśnić procesów zachodzących w plakach demielinizacyjnych.

Ważnym zagadnieniem jest stan pozornie prawidłowej istoty białej, bez związku morfologicznego z ogniskami demielinizacyjnymi. Badania wskazują, że już we wczesnym okresie SM występują w tkance nerwowej mózgu zaburzenia wydłużania kwasów tłuszczowych oraz zaburzenia składu estrów cholesterolu.

Obraz kliniczny SM jest odmienny w RRMS i PPMS. Badania neuropatologiczne wykazują, że w tej ostatniej spotyka się często bezobjawowe drobne ogniska, nieróżniące się od typowych blaszek demielinizacyjnych. Pierwotna i wtórna postać postępująca wydają się powiązane z narastającym uszkodzeniem aksonów i ich ubytkiem, bez większego odczynu komórkowego. Wskazuje to, że procesy neurodegeneracyjne odgrywają dużą rolę w tych postaciach i formach SM (Reynolds i wsp., 2011). Różnice w przebiegu klinicznym choroby są ogromne, od klinicznie bezobjawowych z obecnością jednej lub kilku plak stwierdzonych w badaniu sekcyjnym osób zmarłych z innych przyczyn, do przypadków ostrych (postać Marburga), które nie są łatwe do odróżnienia, zarówno klinicznie, jak i patologicznie od ADEM.

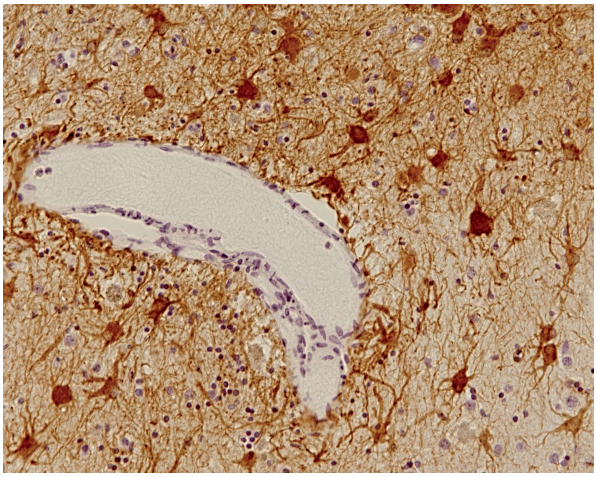

Ryc. 3.7. GFAP-immunododatnie astrocyty w przypadku SM (dzięki uprzejmości prof. W. Papierza, Uniwersytet Medyczny w Łodzi).

Zmiany przewlekłe aktywne (*chronic active lesions*)

Wraz z postępującą demielinizacją i fagocytozą mieliny środek zmian wypełniają makrofagi zawierające lipidy (*foamy macrophages*). Nieudane „wysiłki" komórek oligodendrogleju w remielinizacji zmiany odzwierciedla ich wzmożona liczba na obrzeżu niektórych ognisk.

Zmiany przewlekłe nieaktywne (*chronic inactive lesions*) są to obszary demielinizacji bez nacieków makrofagowych, ale wykazujące obecność glejozy izomorficznej (ryc. 3.7).

Zróżnicowanie obrazu patologicznego

W ostatniej dekadzie toczy się szeroka dyskusja, czy choroba określana jako SM jest wyodrębnioną jednostką nozologiczną o jednolitej etiologii i patogenezie, czy też raczej zespołem patoklinicznym, którego cechą łączącą jest demielinizacja w mózgowiu i rdzeniu kręgowym. Z punktu widzenia klinicznego głównym punktem spornym jest pytanie, czy postaci rzutowo-remisyjna i przewlekle postępująca są tą samą chorobą.

Punktem wyjścia do aktualnych rozważań na temat heterogenności obrazu demielinizacji wykraczającego poza zakres wariantów jednej choroby były badania Lassmanna i wsp. (2001, 2002), przeprowadzone w wiedeńskim Centrum Badań nad Mózgiem (*Center for Brain Research*). Autorzy podkreślili duże zróżnicowanie procesu demielinizacyjnego w poszczególnych przypadkach SM. Zdaniem autorów na podstawie dużego materiału biopsyjnego i autopsyjnego świeżych blaszek demielinizacyjnych, można postawić tezę o czterech odrębnych typach demielinizacji w SM. Wspólną cechą typu I i II jest występowanie nasilonych zmian zapalnych złożonych z limfocytów T i makrofagów skupionych wokół naczyń żylnych małego kalibru. W typie I brak jest depozytów dopełniacza. Cechą znamienną jest odgraniczenie ogniska wałem brzeżnym. Mogą występować patologiczne cechy remielinizacji. W typie II występują, w przeciwieństwie do typu I, immunoreaktywność IgG i antygenu C9neo oraz komplementu C na uszkodzonej mielinie i komórkach oligodendrogleju. W typie III nacieki zapalne nie różnią się charakterem od