3. Gastroskopia

Żołądek rozciąga się od **wpustu** do **odźwiernika**.

W obrazie endoskopowym wyróżnia się następujące części i miejsca żołądka (zob. ryc. 3.1 i 3.2):

Wpust. Obszar przejścia narządu kształtu rurowego (przełyku) w narząd kształtu workowatego (żołądek). W warunkach prawidłowych odpowiada miejscu połączenia przełykowo-żołądkowemu (linia Z).

Sklepienie. Obszar żołądka zlokalizowany powyżej linii wyznaczonej poziomem wpustu, możliwy do uwidocznienia w inwersji endoskopu (określenie powszechnie stosowane w radiologii).

Dno. Określenie, którego używano w praktyce klinicznej w odniesieniu do sklepienia żołądka. Należy zaznaczyć pewne mankamenty wynikające z tego określenia: w języku łacińskim słowo *fundus* oznacza część dolną, np. leżącą po przeciwnej stronie do faktycznej lokalizacji. Poprawnym określeniem górnej części żołądka jest sklepienie. W fizjologii, gruczoły dna żołądka położone są w 2/3 górnej części żołądka, głównie w trzonie żołądka. Tylko nieliczne gruczoły dna żołądka znajdują się faktycznie w „dnie", jeżeli to określenie zostało użyte w odniesieniu do sklepienia.

Trzon. Pozostały obszar górnej części żołądka, którego dystalną granicą jest linia biegnąca przez kąt żołądka; dolna granica odpowiada miejscu przejścia fałdów w płaską błonę śluzową.

Kąt (wcięcie). Wystająca część krzywizny mniejszej oddzielająca trzon żołądka od okolicy przedodźwiernikowej.

Okolica kąta żołądka. Części trzonu i okolicy przedodźwiernikowej żołądka przylegające do kąta.

Okolica przedodźwiernikowa. Dystalna część żołądka, położona poniżej kąta, zwykle pokryta płaską błoną śluzową.

Krzywizna mniejsza. W pozycji lewobocznej odpowiada górnej części żołądka.

Krzywizna większa. W pozycji lewobocznej odpowiada dolnej części żołądka, w części proksymalnej zawiera **jeziorko**.

Ściana przednia. Część żołądka widoczna od strony ściany jamy brzusznej.

Ściana tylna. Część żołądka widoczna od strony pleców pacjenta.

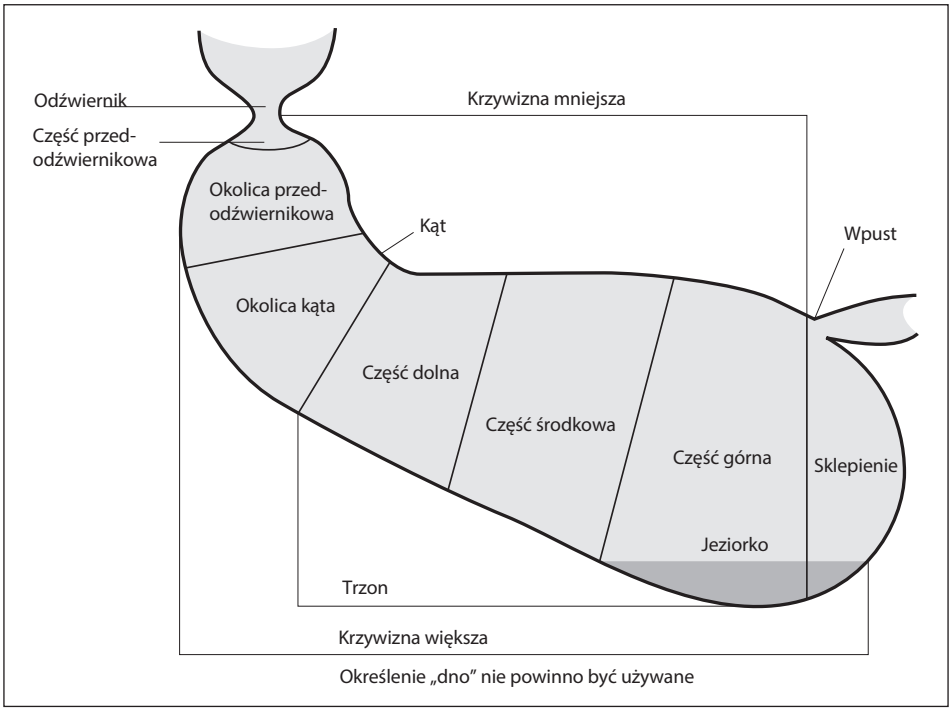

Rycina 3.1. Określenia anatomiczne żołądka (widok czołowy)

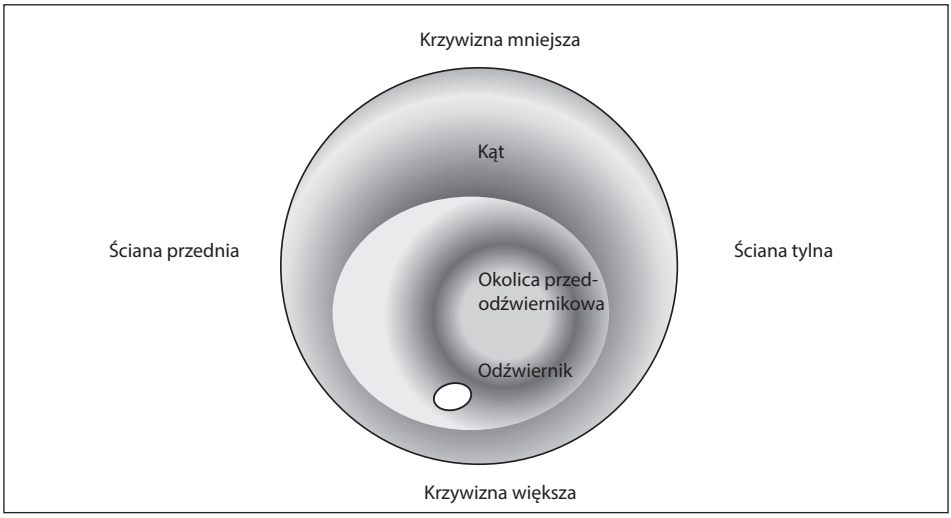

Rycina 3.2. Określenia anatomiczne żołądka (widok poprzeczny)

3.1. Światło

3.1.1. Prawidłowe · · · · Światło opróżnionego żołądka jest zapadnięte, a widoczność słaba. Po podaniu powietrza światło rozszerza się, a widoczność poprawia. Tolerancja na stopień insuflacji różni się pomiędzy pacjentami.

3.1.2. O zwiększonym wymiarze

3.1.2.1. Rozdęte

3.1.2.2. Poszerzone

3.1.3. O zmniejszonym wymiarze

3.1.3.1. Zwężenie odwracalne (czynnościowe)

3.1.3.1.1. Skurcz · · · · · · · Prawidłowe zjawisko w żołądku przed podaniem powietrza.

3.1.3.1.2. Spazm · · · · · · · Zwykle występuje u nerwowych i nadwrażliwych pacjentów, szczególnie w okolicy przedodźwiernikowej. **Półokrężny spazm trzonu żołądka** sugeruje wrzód krzywizny mniejszej.

3.1.3.1.3. Obniżona tolerancja na insuflację
Brak możliwości rozdęcia żołądka połączony z odbijaniem powietrza.

3.1.3.2. Zwężenie nieodwracalne (organiczne)

3.1.3.2.1. Stenoza· · · · · · · Obserwowana w przypadku raka naciekającego („żołądek o sztywnych ścianach”). (Stenoza odźwiernika – 3.1.7.6; żołądek klepsydrowaty – 3.1.6.2.1).

3.1.3.2.4. Obstrukcja · · · · · Występuje zwykle w okolicy przedoźwiernikowej (np. w przebiegu bezoaru 3.2.9.2).

3.1.4. Błona · · · · · · · · Występuje zwykle w odźwierniku lub okolicy przedodźwiernikowej. Może utrudniać identyfikację opuszki dwunastnicy. W okolicy przedodźwiernikowej może naśladować odźwiernik („odźwiernik rzekomy”). Błony są przegrodami wrodzonymi lub włóknistymi, wtórnymi do bliznowacenia wrzodu.

3.1.5. Wypadanie śluzówki

3.1.5.1. Wypadanie żołądkowo-dwunastnicze
Podłużne fałdy części przedodźwiernikowej wypadają przez ziejący odźwiernik do opuszki dwunastnicy i tworzą uniesienia w kształcie polipów.

3.1.6. Zniekształcenie

3.1.6.1. Ucisk z zewnątrz · Spowodowany powiększeniem wątroby (ucisk na krzywiznę mniejszą), śledziony (ucisk na krzywiznę większą) lub guzem trzustki (ucisk na ścianę tylną).

3.1.6.2. Zniekształcenie wewnętrzne

3.1.6.2.1. Żołądek kaskadowy (żołądek przelewającej się filiżanki)
Jest to określenie radiologiczne, nie endoskopowe, aczkolwiek może być podejrzewany w przypadku stwierdzenia dużego zbiornika podwpustowego oddzielonego od reszty żołądka wystającym kątem, co utrudnia przejście endoskopem do dolnej części żołądka.

3.1.6.2.2. Żołądek klepsydrowaty (dwujamowy)
Obecność zwężenia oddzielającego górną i dolną część żołądka. Występuje w przebiegu wrzodu żołądka lub na skutek bliznowacenia.

3.1.6.2.3. Żołądek o sztywnych ścianach (*linitis plastica*)
W wyniku raka naciekającego.

3.1.6.2.4. Kąt gotycki (objaw Henninga)
Ostry kąt żołądka spowodowany obecnością wrzodu lub bliznowaceniem na krzywiźnie mniejszej w okolicy przedodźwiernikowej żołądka.

3.1.6.2.5. Stenoza pooperacyjna

3.1.7. Odźwiernik

3.1.7.1. Prawidłowy · · · · Prawidłowy odźwiernik jest małym otworem, który pozostaje otwarty przez większą część badania; przejście endoskopem jest swobodne.

3.1.7.2. Ziejący · · · · · · · Odźwiernik szeroko otwarty, zwykle z towarzyszącym zarzucaniem dwunastniczo-żołądkowym.

3.1.7.3.	Asymetryczny	Sugeruje zniekształcenie przez wrzód położony w odźwierniku lub jego okolicy, bliznowacenie lub przebytą pyloroplastykę.
3.1.7.4.	Spastyczny	Występuje u niespokojnych pacjentów lub w przebiegu innych chorób. Przejście endoskopem utrudnione.
3.1.7.6.	Stenotyczny	W przebiegu wrzodu położonego w odźwierniku lub jego okolicy, bliznowacenia lub nacieku nowotworowego. W przypadkach czynnego wrzodu zwężenie jest nasilone przez spazm.
3.1.7.7.	Niedrożny	Całkowite zamknięcie światła odźwiernika.

3.2. Zawartość

3.2.1.2.	Prawidłowa	U pacjentów pozostających na czczo prawidłową zawartość żołądka stanowią wydzieliny żołądkowe oraz ślina, ich objętość zależy od nasilenia wydzielania, czasu, w jakim przeprowadzono badanie, oraz stymulacji psychicznej.
3.2.3.	Żółć	Występuje w przebiegu zarzucania dwunastniczo-żołądkowego.
3.2.6.	Krew	(Zob. 3.6.4 ► str. 59).
3.2.9.	Materiał pochodzenia zewnętrznego	
3.2.9.1.	Resztki pokarmowe	Obecność resztek pokarmowych po 6 godzinach nieprzyjmowania pokarmu sugeruje zaburzone opróżnianie żołądkowe.
3.2.9.2.	Bezoar	Stała masa utworzona z treści pochodzenia zewnętrznego (włosy, pestki itp.).
3.2.9.3.	Ciało obce	
3.2.9.4.	Szew chirurgiczny	(Zob. 5.2.9.4).
3.2.9.5.	Pasożyty	Np. glista ludzka, nicienie *Anisakiasis*.

3.3. Ściana

3.3.1. Elastyczność

3.3.1.1. Prawidłowa

3.3.1.2. Sztywność · · · · · W przebiegu zapalenia, bliznowacenia/włóknienia lub infiltracji nowotworowej.

3.3.2. Podatność na rozciąganie ściany żołądka

3.4. Perystaltyka

3.4.1. Prawidłowa · · · · Fale perystaltyczne rozpoczynają się na poziomie kąta żołądka i przemieszczają się w kierunku odźwiernika, który rozszerza się cyklicznie. Na początku badania perystaltyka jest zwykle nieobecna.

3.4.2. Osłabiona/nieobecna
Występuje po zabiegu wagotomii pniowej, w przebiegu enteropatii cukrzycowej lub po podaniu leków rozkurczowych.

3.4.3. Nasilona · · · · · · Obserwowana w przebiegu stenozy okolicy przedodźwiernikowej, odźwiernika lub dwunastnicy; fale perystaltyczne rozpoczynają się w górnej części żołądka.

3.4.4. Wsteczna

3.4.5. Refluks dwunastniczo-żołądkowy
Wypływ, często pod ciśnieniem, zawartości dwunastnicy wstecznie przez odźwiernik, potwierdzony obecnością żółci w żołądku.

3.5. Błona śluzowa

3.5.1. Prawidłowa · · · · Prawidłowa błona śluzowa żołądka jest różowoczerwona, zabarwienie zależy od stopnia unaczynienia oraz od rozdęcia ścian; im większe rozdęcie, tym bledsza błona śluzowa. Żołądek o rozdętych ścianach cechuje się mniej wyraźnym wzorem naczyniowym, co jest szczególnie widoczne w górnej 1/3 części przy maksymalnej insuflacji. Błona śluzowa jest delikatnie granulowana, co wynika z obecności pólek żołądkowych. Granica pomiędzy bladoróżową błoną śluzową przełyku a bardziej czerwoną błoną śluzową żołądka jest wyraźna (linia Z). Różnice w zabarwieniu błony śluzowej trzonu i okolicy przedodźwiernikowej, jak również okolicy przedodźwiernikowej oraz dwunastnicy są nieznaczne i bez wyraźnych granic.

3.5.2. Blada · · · · · · · · Obserwowana w przebiegu niedokrwistości oraz nadmiernego rozdęcia.

3.5.3. Zanikowa· · · · · · Cienka błona śluzowa z łatwo widocznym prześwitującym wzorem naczyniowym. Taki obraz może powstać z powodu nadmiernego rozdęcia.

3.5.4. Granulowana · · · Prawidłowy obraz pólek żołądkowych. W okolicy przedodźwiernikowej może być wynikiem rozrostu tkanki chłonnej.

3.5.5. Pstra · · · · · · · · Może być związana z przewlekłym zapaleniem lub zanikiem błony śluzowej żołądka.

3.5.6. Zaczerwieniona (przekrwiona)
(*Unikać określenia: powierzchowne zapalenie błony śluzowej żołądka*).
Zwiększone unaczynienie i zaczerwienienie błony śluzowej.

3.5.6.1. Rumień · · · · · · · (Zob. 1.5.6.1 ► str. 5).

3.5.6.2. Żołądek arbuzowaty, rumień grzebieniowy
Czerwone plamy lub prążki na szczytach fałdów. Wynikają z obecności poszerzonych naczyń okolicy przedodźwiernikowej. Zob. 3.7.7.5.

3.5.7. Przekrwiona · · · · (*Unikać określenia: powierzchowne i przerostowe zapalenie błony śluzowej żołądka*).

3.5.7.1. Gastropatia zastoinowa
Przekrwiona lub zastoinowa błona śluzowa, może przebiegać z obecnością plamistego rumienia, kruchości, zwiększonego wydzielania śluzu, wysiękiem; wzór naczyniowy niewidoczny.

3.5.7.2. Gastropatia wrotna
Manifestacja nadciśnienia wrotnego w obrazie endoskopowym, która może przyjmować następujące postaci:

3.5.7.2.1. Wzór szkarlatynopodobny
Delikatne różowe upstrzenie błony śluzowej (postać łagodna).

3.5.7.2.2. Wzór mozaikowy · Liczne zarumienione obszary obrysowane białą siatką (postać łagodna).

3.5.7.2.3. Wiśniowe plamy· · Zlewające się obszary uogólnionego krwawienia (postać ciężka).

3.5.7.2.4. Czarne i brązowe plamy
Rozsiane ciemne punkty i plamy spowodowane przez podnabłonkowe złogi hematyny (postać ciężka).

3.5.8. Aftowa/owrzodziała

3.5.9. Zapalenie błony śluzowej żołądka (*gastritis*)
Jest to rozpoznanie histopatologiczne. Dla opisania rozsianych zmian błony śluzowej właściwym terminem jest **gastropatia** (załącznik 3B). W opisie wyglądu makroskopowego należy używać określeń: rumień, zaczerwienienie, zlewające się lub plamiste.

3.6. Krwotok

3.6.1. Objawy krwawienia
(Zob. 1.6.1).

3.6.2. Rodzaje krwawienia

3.6.3. Znamiona krwawienia

3.6.3.7. Zmiana Dieulafoya (*exulceratio simplex*)
Punktowa, krwawiąca zmiana położona zwykle w okolicy podwpustowej, przywodzi na myśl krwawienie z poszerzonego naczynia podśluzówkowego bez obecności wrzodu.

3.6.3.8. Widoczne naczynie krwionośne
(Zob. 1.6.3.8).

3.6.4. Źródła krwawienia

3.6.4.1. Artefaktowe (urazowe)
(Zob. 1.6.4.1).

3.6.4.2. Nieokreślone · · · Określnie używane w sytuacji, gdy nie można zlokalizować źródła krwawienia. Krew może napływać do żołądka wstecznie ze zmian położonych proksymalnie w odniesieniu do jelita czczego; należy podjąć próbę zlokalizowania takich zmian. W przypadku aktywnego krwawienia należy określić kierunek przepływu krwi. W razie obecności krwi płynnej oraz skrzepów trzeba ustalić miejsce, w którym obecna jest najświeższa krew. Ważne jest odnotowanie, czy krew lub jej pochodne znajdowały się w jeziorku przed rozpoczęciem badania żołądka; w takiej sytuacji można wykluczyć krwawienie artefaktowe.

3.6.4.3. Śluzówkowe

3.6.4.3.1. Gastropatia krwotoczna

(*Unikać określeń: krwotoczne/nadżerkowe zapalenie błony śluzowej żołądka*).
W okresie aktywnego krwawienia świeża lub skrzepła krew znajduje się na ścianach żołądka, a na błonie śluzowej widoczne są liczne krwawiące punkty lub krwawi duża powierzchnia. We wczesnej fazie okresu pokrwotocznego, zwykle po kilku godzinach od ustania krwawienia, można zaobserwować punktowe lub szczelinowate zmiany pokryte skrzepami lub innymi pochodnymi krwi; w późniejszej fazie zmiany te pokryte są hematyną. W ciągu kolejnych 24-48 godzin zmieniają zabarwienie na bladożółte (włóknik), a następnie zanikają. W przypadku kolejnych nawrotów krwawienia objawy aktywnego i przebytego krwawienia występują jednocześnie. Obecność treści fusowatej w świetle można stwierdzić zarówno w okresie trwającego krwawienia, jak i we wczesnym okresie pokrwotocznym.

3.6.4.4. Krwawiące zmiany

3.6.4.4.1. Zespół Mallorego i Weissa

Krwawienie z rozdarcia błony śluzowej połączenia przełykowo-żołądkowego, zwykle powiązane z wymiotami (2.9.1, 3.9.1).

3.6.4.4.2. Żylaki żołądka · · · (Zob. 3.8.8.2).
Aktywne krwawienie podczas endoskopii pozwala ustalić źródło krwawienia. Przekrwione żylaki z obecnością znamion wskazują na krwawienie niedawno przebyte.

3.6.4.4.3. Krwawiący wrzód żołądka

Źródłem krwawienia może być naczynie w dnie wrzodu (krwawienie tętnicze, tryskające lub pulsujące) lub brzeg wrzodu (krwawienie włośniczkowe lub żylne).
W okresie pokrwotocznym wystające naczynie (3.6.3.8 ► str. 59) wskazuje na ryzyko nawrotu krwawienia. Znamiona w dnie wrzodu wskazują na źródło krwawienia przebytego.

3.7. Zmiany płaskie

3.7.2. Plama · · · · · · · · Plamy o nietypowej granulacji w części przedodźwiernikowej sugerują wyspy metaplazji jelitowej.

3.7.3. Depozyt

3.7.4. Płytka · · · · · · · · Białe miękkie płytki położone na fałdach, wielkości 2-5 mm, sugerują obecność wysp tłuszczowych w zanikowej błonie śluzowej.

3.7.5. Afta · · · · · · · · · (*Unikać określeń: nadżerka przewlekła, kompletna, niekompletna*) (Zob. 1.7.5).

3.7.5.1. Gastropatia aftowa

Liczne afty błony śluzowej żołądka głównie na powierzchni powiększonych fałdów błony śluzowej.

3.7.6. Infiltracja · · · · · · Naciek zapalny występuje w przebiegu eozynofilowego zapalenia żołądka, ropowicy żołądka, rozrostu grudek chłonnych; w chorobie Ménétriera oraz w zespole Zollingera i Ellisona naciek zapalny współistnieje często z olbrzymimi fałdami błony śluzowej (3.8.1.5.2 ► str. 64).
Naciek na ograniczonej powierzchni może rzadko występować w chorobie Leśniowskiego i Crohna o lokalizacji żołądkowej. Naciek nowotworowy występuje w poniższych sytuacjach:
Typ naciekający raka – wykazuje odmienne zabarwienie od otaczającej błony śluzowej: czerwone lub pstre, powierzchnia jest nierówna lub guzkowa, a ściana sztywna i pozbawiona perystaltyki; tkanka jest krucha lub ranliwa. Ten naciekający typ raka żołądka (Borrman IV) występuje dość często i cechuje się dużą złośliwością.
Postać płaska wczesnego raka żołądka – obraz podobny do scharakteryzowanego w poprzednim akapicie. Rozpoznanie raka może być postawione wyłącznie na podstawie biopsji, a badanie histopatologiczne usuniętej zmiany pozwala ocenić, czy naciek nie obejmuje głębszych warstw ściany żołądka.
Chłoniak i chłoniak rzekomy żołądka – obraz może być zbliżony do raka żołądka, ale nowotwory te częściej występują w postaci uniesionej.

3.7.7. Zmiany naczyniowe

3.7.7.3. Wydatny wzór naczyniowy
Sugeruje zanik błony śluzowej; w górnej części żołądka może pojawiać się przy maksymalnej insuflacji.

3.7.7.4. Angiektazja · · · · Występuje głównie w okolicy przedodźwiernikowej żołądka, czasami w przebiegu marskości wątroby, przewlekłej choroby nerek lub zaburzeń krzepnięcia.

3.7.7.4.1. Teleangiektazja · · W przebiegu choroby Oslera.

3.7.7.5. Poszerzenia naczyniowe części przedodźwiernikowej (*gastric antral vascular ectasia* – GAVE); żołądek arbuzowaty
Czerwone plamy lub prążki na szczytach fałdów okolicy przedodźwiernikowej, zbiegające się w kierunku odźwiernika. Zob. 3.5.6.2.

3.8. Zmiany uniesione

3.8.1. Fałdy żołądkowe (fałdy błony śluzowej żołądka)

3.8.1.1. Prawidłowe . . . . Położone podłużnie na przebiegu krzywizny mniejszej żołądka oraz w postaci sieci na krzywiźnie większej i na ścianach przedniej i tylnej żołądka. W rozdętej okolicy przedodźwiernikowej fałdy zwykle są niewidoczne. Typowa cecha prawidłowych fałdów – podatność – jest najwyraźniej zaznaczona na krzywiźnie większej: kręte fałdy stają się płaskie i wyprostowane pod wpływem insuflacji, natomiast fałdy położone wzdłuż krzywizny mniejszej mogą ulegać całkowitemu spłaszczeniu.

3.8.1.2. Zmniejszone/nieobecne
(*Unikać określenia: zanikowe zapalenie żołądka*). Zmniejszenie lub całkowity brak fałdów jest wynikiem zaniku lub nadmiernego rozdęcia ścian żołądka.

3.8.1.3. Powiększone. . . . (*Unikać określenia: przerostowe zapalenie żołądka*). Powiększenie fałdów żołądka pokrytych prawidłową błoną śluzową, o zachowanej podatności, zwykle nie ma znaczenia klinicznego, aczkolwiek może być wynikiem naciekającego chłoniaka lub choroby Ménétriera.

3.8.1.4. . . . . (*Unikać określenia: przerostowe zapalenie żołądka*). Sugeruje podrażnienie lub zapalenie.

3.8.1.5. Olbrzymie . . . . . (*Unikać określenia: przerostowe zapalenie żołądka*). Zwykle na krzywiźnie większej lub uogólnione. Charakterystyczny jest brak spłaszczenia fałdów pod wpływem insuflacji.

3.8.1.5.1. Olbrzymie idiopatyczne

Występują rzadko w przebiegu hiperkinezy żołądka u pacjentów z chorobą wrzodową dwunastnicy lub zaburzeniami czynnościowymi.

3.8.1.5.2. Olbrzymie wtórne Mogą wynikać z rozrostu lub infiltracji (rozrost dołeczkowy w chorobie Ménétriera, rozrost gruczołowy w zespole Zollingera i Ellisona), gastropatii aftowej, eozynofilowego zapalenia żołądka, ropowicy żołądka, chłoniaka złośliwego lub raka naciekającego.
Rozpoznanie różnicowe opiera się o wynik badania histopatologicznego pełnościennego fragmentu fałdu pobranego za pomocą pętli. Należy uważać, aby nie wykonać biopsji żylaka żołądka, który może naśladować fałd.

3.8.1.5.3. Pooperacyjne · · · Powstają wskutek zaciągnięcia ściany żołądka szwem chirurgicznym; zbliżone do polipów występujących na szwie.

3.8.1.6. Zniekształcone fałdy

Ważne w przypadku podejrzenia wczesnego raka żołądka.

3.8.1.6.1. W kształcie mostków

3.8.1.6.2. Promieniste, zbieżne

3.8.1.6.3. Zwężające się

3.8.1.6.4. Nagłe znikanie

3.8.1.6.5. W kształcie maczugi

3.8.1.6.6. Zlewające się

3.8.1.6.7. Uszkodzenie krawędzi fałdów

3.8.2. Granulowana błona śluzowa

3.8.3. Guzkowa błona śluzowa

(*Unikać określenia: przerostowe zapalenie błony śluzowej żołądka*).
Sugeruje rozrost tkanki chłonnej w zapaleniu błony śluzowej żołądka związanym z zakażeniem *Helicobacter* lub rozrost dołeczkowy (choroba Ménétriera) bądź rozrost gruczołowy (zespół Zollingera i Ellisona).

3.8.4. Brukowana błona śluzowa

Występuje w ziarniniakowym zapaleniu żołądka (choroba Leśniowskiego i Crohna).

3.8.5. Guzek · · · · · · · · (Zob. 1.8.5 ► str. 14).

3.8.5.5. Gastropatia guzkowa

(*Unikać określeń: przewlekłe nadżerkowe, brodawkujące, nadżerkowe zapalenie błony śluzowej żołądka*).
Obecność pojedynczych lub mnogich grudek, które mogą być pępkowate bądź aftowe w aktywnej postaci lub proste w nieaktywnej postaci choroby. W obrazie histopatologicznym zwykle występuje stan zapalny z nagromadzeniem leukocytów w błonie śluzowej; na szczycie niektórych grudek występują nadżerki.

3.8.5.6. Torbiele gruczołowe

Uniesienia średnicy do 5 mm, występujące w trzonie żołądka, o zabarwieniu otaczającej błony śluzowej.

3.8.6. Polip, polipowatość

Polipy żołądka są zwykle hiperplastyczne, rzadziej gruczolakowe lub rakowe.
Trzustka ektopowa przypomina wyglądem polip przysadzisty położony na krzywiźnie większej okolicy przedodźwiernikowej z otworem w części centralnej.

3.8.6.1. Zmiany polipowate

3.8.6.1.1. Ziarniniak wokół szwu

Niektóre mogą wyglądać jak polipy („polip wokół szwu”).

3.8.6.1.3. Polip rzekomy · · · (Zob. 1.8.6.1.3 ► str. 15).

3.8.7. Guz · · · · · · · · · (Zob. 1.8.7 ► str. 15).

3.8.7.1. Podśluzówkowy · · (Zob. 1.8.7.1 ► str. 15).

3.8.7.2. Polipowaty · · · · · („polip złośliwy”)

3.8.7.4. Grzybiasty

3.8.7.5. Wrzodziejący

3.8.7.5.1. Wrzodokształtny · („owrzodzenie złośliwe”)

3.8.7.6. Infiltrujący

3.8.8. Uniesione zmiany naczyniowe

3.8.8.1. Naczyniak

3.8.8.2. Żylaki żołądka · · · Mogą przypominać polipy lub pogrubiałe fałdy okolicy wpustu. Różnią się jednak niebieskim zabarwieniem i częstym współwystępowaniem żylaków przełyku. Występowanie łącznie z żylakami przełyku sugeruje nadciśnienie wrotne, podczas gdy izolowane żylaki żołądka wskazują na zakrzepicę żyły śledzionowej. Krwawienie z żylaków żołądka – zob. 3.6.4.4.2 ► str. 60.

3.8.9. Ucisk z zewnątrz

3.9. Zmiany (ubytki) zapadnięte i wydrążone

3.9.1. Rozdarcie błony śluzowej

Rozdarcie długości 5-20 mm, przebiegające w osi długiej w poprzek połączenia przełykowo-żołądkowego lub od strony żołądka. W okresie aktywnego krwawienia pokryte wypływającą krwią lub skrzepem; w późniejszej fazie pokryte żółtym (włóknikowym) wysiękiem. Może być przyczyną poważnego krwawienia i wymiotów (wymioty krwiste z możliwym następczym smolistym stolcem).
(**Zespół Mallorego i Weissa** 3.6.4.4.1 ► str. 60).

3.9.2. Nadżerka żołądka Ogniskowa zmiana będąca wynikiem powierzchownego ubytku błony śluzowej.
(Zob. 1.9.2 ► str. 17 i załącznik 1 str. 19).

3.9.2.1. Nadżerka aftowa · Zmiana ogniskowa błony śluzowej o białym lub żółtym dnie (wysięk włóknikowy).

3.9.2.2. Nadżerka krwotoczna

Zmiana ogniskowa błony śluzowej o brązowym lub czarnym dnie (hematyna lub skrzep).

3.9.3.	Wrzód żołądka	Wygląd podstawy (dna), krawędzi oraz otaczającej błony śluzowej (Dodatkowe określenia ► str. 207) sugeruje charakter wrzodu: skrzep lub hematyna sugerują przebyte niedawno krwawienie. Naczynie w dnie wrzodu wskazuje na ryzyko krwawienia lub nawrotu krwawienia (zob. 3.6.4.4.3). Zaczerwienione, przekrwione krawędzie z obecnością wybroczyn sugerują czynny charakter wrzodu. Natomiast uniesione gładkie krawędzie sugerują charakter przewlekły. Fałdy zbiegające się promieniście sugerują bliznowacenie. Zmniejszenie wielkości wrzodu w kolejnych badaniach, zmiana kształtu z okrągłego na podłużny lub typu salami sugeruje gojenie się zmiany. Olbrzymi rozmiar (> 20 mm), nieregularne guzkowate krawędzie, martwica w dnie sugerują złośliwy charakter (rak wrzodopodobny – zob. załącznik 3). Dziwny, nieregularny, pełzający kształt, nietypowa lokalizacja, mnogość zmian oraz zmiany krwotoczne błony śluzowej sugerują wrzód stresowy.
3.9.4.	Owrzodzenie	(Zob. 3.8.7.5).
3.9.6.	Blizna	(Zob. 1.9.6).
3.9.7.	Otwory	
3.9.7.1.	Uchyłek	(Zob. 1.9.7.1). Zwykle w sklepieniu lub okolicy przedodźwiernikowej.
3.9.7.2.	Przetoka	(Zob. 1.9.7.2 ► str. 19).
3.9.7.3.	Zatoka	(Zob. 1.9.7.3).
3.9.7.4.	Zespolenie operacyjne	(Zob. 5.9.7.4).

3.5.7.2. Bu

Gastropatia wrotna z akcentacją wzoru naczyniowego w sklepieniu

Delikatny wzór siatkowy jest charakterystyczny dla wczesnej fazy gastropatii wrotnej.

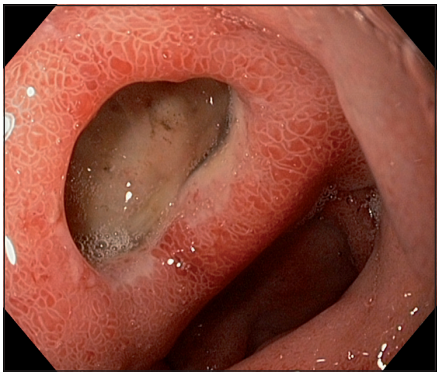

3.5.8. Bu

Perforujący, głęboki wrzód żołądka z otaczającym obrzękiem i rumieniem

Drążący wrzód żołądka z czystym dnem, które może być trzustką.

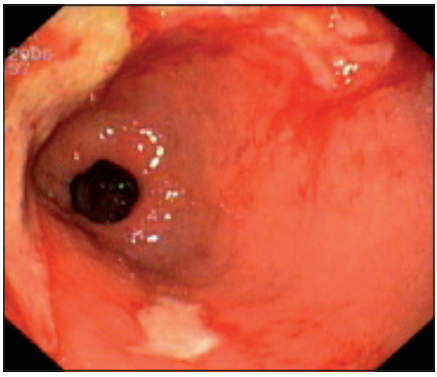

3.5.8. Am

Owrzodzenia żołądka zależne od infekcji Helicobacter pylori

Ostre powierzchowne wrzody mogą występować w przebiegu infekcji H. pylori.

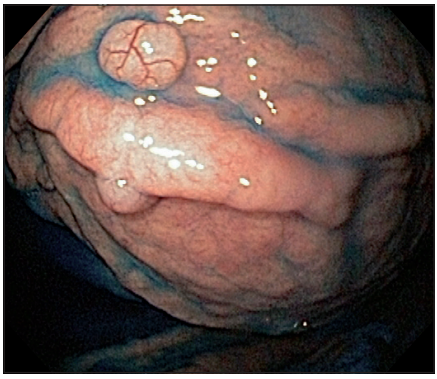

3.8.6. Wa

Polipy żołądka

Łagodne polipy gruczołów sklepienia o granicach podkreślonych rozpylonym barwnikiem.