2. Ezofagoskopia

W obrazie endoskopowym przełyk jest narządem rurowym, przebiegającym od **wejścia do przełyku** – ok. 15 cm od siekaczy, do wpustu żołądka – ok. 40 cm od siekaczy. Punkty orientacyjne zlokalizowane są zarówno w świetle przełyku, jak też na błonie śluzowej. **Światło** na długości pierwszych ok. 6 cm (odpowiadających odcinkowi szyjnemu) jest zapadnięte i poszerza się po insuflacji. W dalszej części (odpowiadającej odcinkowi piersiowemu) światło przełyku otwiera się podczas wdechu i zapada się w czasie wydechu. W odległości ok. 25 cm od siekaczy widoczne jest **zwężenie aortalne** będące wynikiem ucisku aorty na przełyk. W dalszym odcinku rytmiczne ruchy ściany przełyku są wynikiem aktywności układu krążenia i oddechowego. **Wpust** prawidłowo położony jest mniej więcej na poziomie rozworu przełykowego przepony i wyznacza miejsce przejścia rurowatego przełyku w workowaty żołądek. Natomiast w przebiegu przepukliny wślizgowej rozworu przełykowego przepony górna część żołądka jest wciągnięta do klatki piersiowej, co powoduje znikanie wpustu; można wówczas określić mniej lub bardziej wyraźne **rozworowe zwężenie przełyku**. Kolejnym ważnym wyróżnikiem jest **błona śluzowa**. Najważniejszym punktem orientacyjnym jest strefa przejścia między różowym nabłonkiem błony śluzowej przełyku a czerwonym nabłonkiem błony śluzowej żołądka – **linia Z**; w warunkach prawidłowych jest ona zlokalizowana w pobliżu wpustu. Jej przesunięcie do klatki piersiowej jest typową cechą przepukliny wślizgowej rozworu przełykowego przepony. Kolejnym punktem orientacyjnym są typowe dla żołądka kręte fałdy błony śluzowej, które nie występują w przełyku.

2.1. Światło

2.1.1.	Prawidłowe	
2.1.2.	O zwiększonym wymiarze	
2.1.2.1.	Rozdęte	
2.1.2.2.	Poszerzone	Rozwarte światło, niezapadające się w czasie wydechu w przebiegu achalazji lub dystalnych zwężeń przełyku.
2.1.3.	O zmniejszonym wymiarze	
2.1.3.1.	Odwracalne (czynnościowe) zacieśnienie	
2.1.3.1.1.	Skurcz	

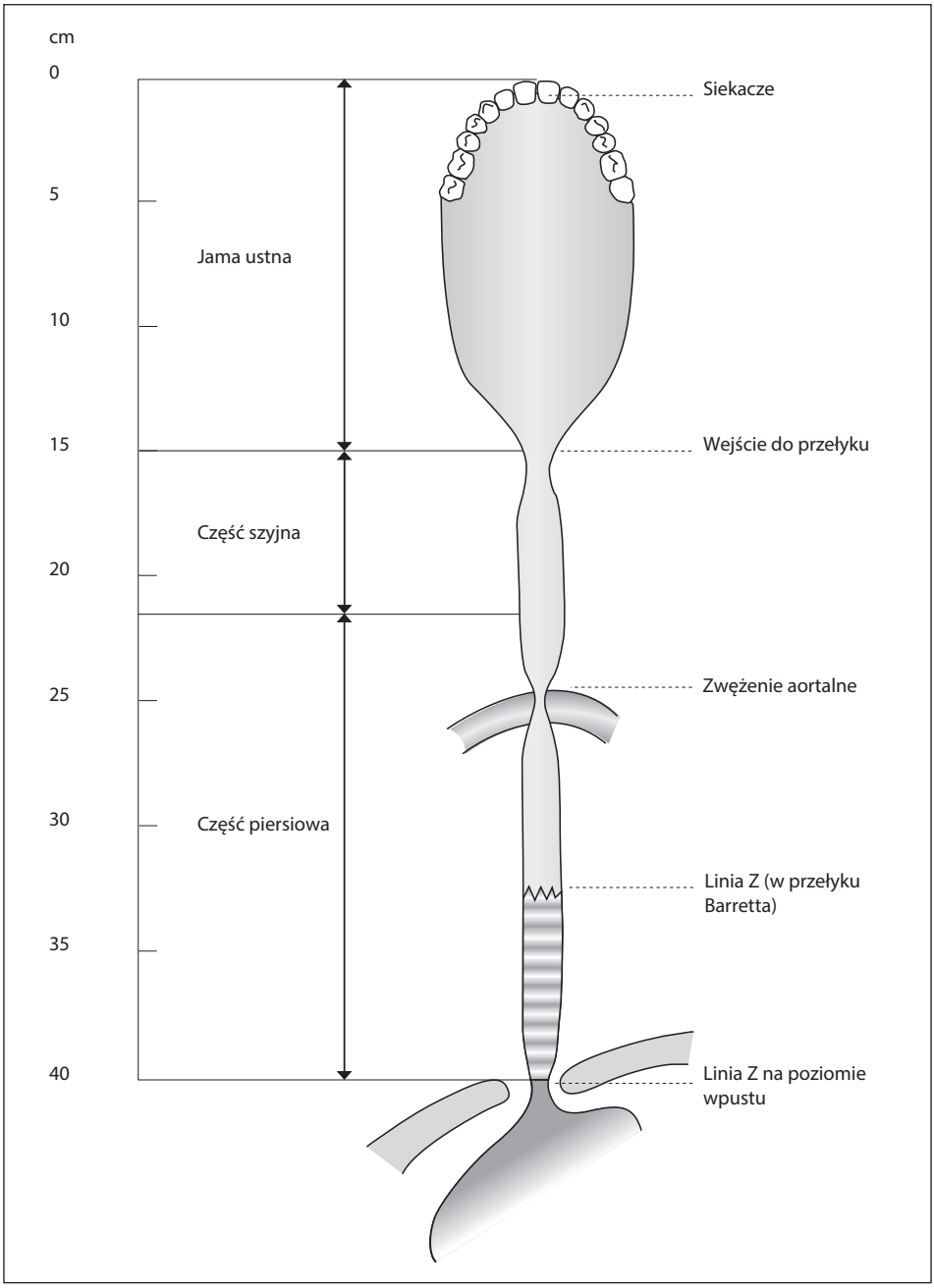

Rycina 2.1. Określenia anatomiczne w ezofagoskopii

2.1.3.1.2. Spazm · · · · · · · Częsty w okolicach zwieraczy (2.1.7.4 ► str. 27).

2.1.3.2. Nieodwracalne (organiczne) zacieśnienie

2.1.3.2.1. Stenoza · · · · · · · Stałe zwężenie światła (< 12,5 mm) na długim odcinku przełyku będące wynikiem zapalenia, bliznowacenia lub procesu nowotworowego.

2.1.3.2.1.1. Stenoza wpustu · · (2.1.7.6.2 ► str. 28)

2.1.3.2.2. Zwężenie · · · · · · Krótki, zlokalizowany i nierozszerzalny odcinek o średnicy < 12,5 mm.

2.1.3.2.2.1. Proste · · · · · · · Prawidłowa błona śluzowa i regularny zarys.

2.1.3.2.2.2. Owrzodziałe · · · · Z okrężnym owrzodzeniem.

2.1.3.2.2.3. Guzowate · · · · · Zwężenie asymetryczne, nieregularne, sprawiające wrażenie twardego pod naciskiem, o guzkowatej powierzchni.

2.1.3.2.2.4. Pooperacyjne

2.1.3.2.3. Okluzja · · · · · · · Całkowite zamknięcie światła przełyku zwykle w przebiegu nowotworu złośliwego przełyku lub płuca.

2.1.3.2.4. Zatkanie · · · · · · Zamknięcie światła przełyku ciałem obcym.

2.1.4. Błony

2.1.4.1. Przegrody błoniaste

2.1.4.1.1. Górna część przełyku

Błoniaste zacieśnienie światła w części pierścienno-gardłowej utworzone przez błonę z prawidłowej śluzówki. Może zostać nierozpoznane w wyniku uszkodzenia spowodowanego wprowadzaniem endoskopu. Występuje w przebiegu zespołu Plummera i Vinsona oraz zespołu Sjögrena.

2.1.4.1.2. Środkowa część przełyku

Błoniasta przesłona z błony śluzowej w środkowej części przełyku, z cechami stanu zapalnego o różnym stopniu nasilenia. Może być wrodzona lub być konsekwencją nasilenia stanu zapalnego.

2.1.4.1.3. Dolna część przełyku

Błoniaste zacieśnienie światła, występujące do 2 cm powyżej linii Z. W ocenie histologicznej złożone z komórek nabłonka płaskiego i komórek zapalnych.

2.1.4.2. Pierścienie

2.1.4.2.1. Schatzkiego · · · · Okrężne lub półokrężne zacieśnienie światła na poziomie połączenia przełykowo-żołądkowego. Górna powierzchnia pierścienia jest pokryta nabłonkiem płaskim, a dolna nabłonkiem żołądkowym. Duży pierścień może powodować zwężenie światła przełyku. Małe zwężenie można uwidocznić, obserwując linię Z podczas naprężenia mięśni brzucha przez pacjenta – pojawia się wówczas delikatna, cienka struktura o kształcie przypominającym pierścień.

2.1.4.2.2. Naczyniowy · · · · Tętniące zacieśnienie światła w górnej jednej trzeciej przełyku będące wynikiem nietypowego przebiegu prawej tętnicy podobojczykowej („*dysphagia lusoria*"). Uciśnięcie tętnicy końcówką endoskopu może spowodować zniknięcie tętna na prawej tętnicy promieniowej. Podwójny łuk aorty powoduje ucisk na ścianę przełyku. Podobne zjawisko obserwuje się w przypadkach prawostronnego łuku aorty oraz lewostronnego łuku aorty z prawostronną aortą zstępującą.

2.1.5. Przepuklina rozworu przełykowego przepony

2.1.5.1. Wślizgowa · · · · · Połączenie przełykowo-żołądkowe (linia Z) widoczna jest w klatce piersiowej, powyżej rozworu przełykowego przepony (stale lub okresowo). Typowy obraz endoskopowy można uwidocznić podczas głębokiego wdechu – powstaje wówczas jama o kształcie przypominającym dzwon powyżej rozworu przełykowego. Podczas oceny wykonywanej w pętli wstecznej od strony żołądka ściany wpustu – przeciwnie do stanu prawidłowego – nie obejmują ściśle endoskopu, a błona śluzowa podczas głębokiego wdechu wślizguje się powyżej rozworu przełykowego.

2.1.5.2. Okołoprzełykowa Linia Z położona jest na wysokości rozworu przełykowego, a przepuklinę można uwidocznić od strony żołądka w pętli wstecznej.

2.1.5.3. Wypadanie śluzówki żołądka do przełyku
Wgłobienie błony śluzowej/ściany żołądka do końcowego odcinka przełyku, szczególnie w czasie zwiększonego ciśnienia w jamie brzusznej (odruchy wymiotne, napinanie mięśni brzucha). Wgłobiona błona śluzowa żołądka jest czerwona, fałdy żołądkowe są przekrwione, granulowane i kruche.

2.1.6. Zniekształcenie

2.1.6.1. Zewnętrzne (ucisk) Typowe przyczyny to: uchyłek Zenkera, wole zamostkowe, powiększone wnęki płucne, rak oskrzela, przepuklina okołoprzełykowa, uchyłek nadprzeponowy. W kardiomegalii w miejscu ucisku mogą być widoczne nasilone tętnienia.

2.1.6.2. Wewnętrzne · · · · Zwykle spowodowana naciekiem nowotworowym.

2.1.7. Zwieracze przełyku

2.1.7.1. Prawidłowe · · · · W warunkach prawidłowych zwieracz pierścienno-gardłowy w wejściu do przełyku jest zaciśnięty i otwiera się gwałtownie podczas połykania. Również dolny zwieracz przełyku (LES) jest zwykle zamknięty i otwiera się wraz z falą perystaltyczną.

2.1.7.2. Ziejący (niewydolny) LES
Zamiast pozostać zamkniętym, przypominającym odbyt, światło jest szeroko otwarte do żołądka. Występuje zarzucanie żołądkowo-przełykowe, często prowadzące do refluksowego zapalenia przełyku („triada objawów niewydolności żołądkowo-przełykowej").

2.1.7.4. Hipertoniczny (spastyczny)

2.1.7.4.1. Spastyczny górny zwieracz przełyku

2.1.7.4.1.1. Przejściowy · · · · Spazm wejścia do przełyku występujący u osób niespokojnych.

2.1.7.4.1.2. Długotrwały · · · · Napięcie górnego zwieracza przełyku może być stale zwiększone w rzadkich przypadkach górnej dysfagii.

2.1.7.4.2. Spastyczny dolny zwieracz przełyku (nadwrażliwy LES)
(*Unikać określenia: cardiospasm – skurcz wpustu*). Długotrwały spazm oporny na insuflację i umiarkowane uciskanie. W przeciwieństwie do „krzepkiej achalazji" obecna jest perystaltyka pierwotna i wtórna, nie ma natomiast poszerzenia światła przełyku.

2.1.7.5. Dyskinetyczny dolny zwieracz przełyku
Ujście przełykowo-żołądkowe jest zamknięte, oporne na insuflację i próbę przejścia endoskopem. Powyższe cechy współistniejące z poszerzeniem światła przełyku oraz brakiem perystaltyki sugerują „krzepką achalazję".

2.1.7.6. Zwieracz stenotyczny

2.1.7.6.1. Pierścienno-gardłowy
Może być powiązany z uchyłkiem gardła lub guzem.

2.1.7.6.2. Dolny zwieracz przełyku
Może być wynikiem uchyłka nadprzeponowego, przepukliny okołoprzełykowej lub guza.

2.2. Zawartość

2.2.1. Ślina · · · · · · · · Często obecna w części szyjnej i piersiowej przełyku.

2.2.2. Sok żołądkowy · · Przejrzysty płyn widoczny w trakcie zarzucania przez wpust.

2.2.3. Żółć · · · · · · · · · Płyn barwy żółtej widoczny w trakcie zarzucania przez wpust. Szczególnie po operacjach w obrębie żołądka lub dwunastnicy oraz często w przebiegu refluksowego zapalenia przełyku.

2.2.6. Krew · · · · · · · · Ze zmiany miejscowej w przełyku, połknięta lub zwracana z żołądka (świeża, hematyna lub skrzep) (2.6.4.2 ► str. 33).

2.2.9. Treść pochodzenia zewnętrznego

2.2.9.1. Pokarm · · · · · · · Sugeruje nieprawidłowe opróżnianie przełyku lub zarzucanie z żołądka.

2.2.9.3. Ciało obce · · · · · Może powodować niedrożność światła przełyku w rejonie fizjologicznych zacieśnień.

2.3. Ściana

2.3.1. Elastyczność

2.3.1.1. Prawidłowa · · · · Ściana przełyku porusza się wraz z ruchami oddechowymi oraz ruchami udzielonymi z układu krążenia, jest podatna na insuflację, z zachowaną perystaltyką.

2.3.1.2. Ściana sztywna (nieelastyczna)
Ruchy perystaltyczne oraz udzielone są ograniczone lub nieobecne z powodu bliznowacenia lub procesu nowotworowego.

2.4. Perystaltyka

2.4.1. Prawidłowa · · · · Perystaltyka pierwszorzędowa inicjowana jest połykaniem, perystaltyka drugorzędowa kontaktem z endoskopem lub rozdmuchiwaniem powietrzem. Widoczne są jako fale skurczów, przemieszczające się w dół przełyku.

2.4.2. Osłabiona lub nieobecna
Występuje w przebiegu achalazji, twardziny układowej, choroby Chagasa oraz w późnym stadium poszerzenia przełyku wskutek niedrożności części dalszej.

2.4.3. Nasilona · · · · · · W hiperkinezie czynnościowej oraz we wczesnym stadium niedrożności części dalszej.

2.4.4. Wsteczna

2.4.5. Refluks żołądkowo-przełykowy
Rozpoznawany na podstawie obecności soku żołądkowego lub żółci w przełyku. Sugeruje dysfunkcję dolnego zwieracza przełyku („dysfunkcję rozworu przełykowego"), ale może też wystąpić wskutek odruchów wymiotnych.

2.5. Błona śluzowa

2.5.1. Prawidłowa · · · · Zwykle jasnoróżowa (łososiowa), o gładkiej powierzchni, bez widocznych naczyń krwionośnych błony podśluzowej.

2.5.1.1. Linia Z · · · · · · · Połączenie nabłonka przełykowego z żołądkowym jest wyraźne, o zygzakowatym przebiegu (linia Z).

2.5.2. Blada · · · · · · · · Sugeruje niedokrwistość.

2.5.6. Czerwona (przekrwiona)
Wzmożone zaczerwienienie błony śluzowej przełyku sprawia, że linia Z staje się niewyraźna.

2.5.7. Przekrwiona · · · · (Zob. 1.5.7 ► str. 5). Sugeruje zapalenie.

2.5.8. Aftowa/owrzodzona
(Zob. 1.5.8 ► str. 6).

2.5.9. Zapalenie błony śluzowej przełyku
Zapalenie błony śluzowej przełyku jest określeniem histopatologicznym, może być jednak prognozowane na podstawie obrazu endoskopowego w oparciu o następujące cechy: zaczerwienienie, obrzęk, nadżerki lub owrzodzenia błony śluzowej, wysięk śluzowo-ropny, kruchość lub ranliwość, zatarcie linii Z. W przypadkach łagodnych widoczne są obszary zarówno prawidłowej, jak i zmienionej błony śluzowej. W przypadkach zaawansowanych zmian stwierdza się obecność martwej tkanki i owrzodzeń, a w późnym stadium możliwa jest również obecność zwężeń.

2.5.9.1. Refluksowe zapalenie przełyku
Najczęściej występujące postaci wykazują różne stopnie zaawansowania. Proponowane jest stosowanie poniższej klasyfikacji:

2.5.9.1.1. Postać linijna (stopień I)
Izolowane ubytki błony śluzowej o żółtym dnie i czerwonych brzegach („nadżerki aftowe” 1.9.2.1) powyżej linii Z w przedłużeniu fałdów żołądkowych.

2.5.9.1.2. Postać zlewająca się (stopień II)
Ubytki błony śluzowej łączą się ze sobą.

2.5.9.1.3. Postać okrężna (stopień III)
Zmiany podobne do opisanych powyżej, lecz zmiany zapalne i nadżerki obejmują cały obwód przełyku, ale nie powodują zwężenia jego światła.

2.5.9.1.4. Postać zwężająca (stopień IV)
Zwężenie uniemożliwiające przejście endoskopem, możliwość współwystępowania przełyku Barretta (2.5.9.2 ► str. 31) lub owrzodzeń (2.9.3).

2.5.9.2. Przełyk Barretta · · Najczęściej jest następstwem zarzucania żołądkowo-przełykowego i zapalenia. Nabłonek dystalnej części przełyku zostaje częściowo zastąpiony nabłonkiem typu żołądkowego; przemieszczenie linii Z może sięgać nawet do wysokości ucisku aorty na przełyk. W miejscu połączenia nabłonka płaskiego z walcowatym może występować nieznaczne zwężenie, bardziej wyraźne podczas ruchów oddechowych oraz napięcia mięśni brzucha. Rozpoznanie potwierdza badanie histopatologiczne, w którym stwierdza się obecność metaplastycznych komórek nabłonka walcowatego.

2.5.9.2.1. Postać nieokrężna

2.5.9.2.2. Postać okrężna

2.5.9.3. Hiperplazja· · · · · Błona śluzowa w wyniku rozrostu ma wygląd granulowany lub guzkowy. Wyrośla błony śluzowej (polipy zapalne) (1.8.6.1.2 ► str. 15).

2.5.9.4. Uszkodzenia substancjami żrącymi i oparzenia
Rozpoznanie w oparciu o dane z badania podmiotowego. Zmiany zapalne i bliznowacenie szczególnie wyrażone w miejscach fizjologicznych zwężeń: wejścia do przełyku, zwężenia aortalnego, końcowego odcinka przełyku. W ostrym okresie wyróżnia się następujące stopnie:

2.5.9.4.1. Stopień I · · · · · · przekrwienie + obrzęk

2.5.9.4.2. Stopień II· · · · · · białe lub żółte płytki, powstawanie błon rzekomych

2.5.9.4.3. Stopień III · · · · · błona śluzowa z owrzodzeniami, brocząca krwią, obecny gęsty wysięk

2.5.9.4.4. Okres przewlekły · Błona śluzowa różnobarwna, z obecnością bliznowatych zwężeń; bliznowacenie może powodować zarówno krótkie zwężenia w miejscach przewężeń fizjologicznych, jak też zwężenia o kształcie rury.

2.5.9.5. Kandydoza · · · · · Charakteryzuje się obecnością nieodpłukujących się łatwo białych płytek lub błon rzekomych na powierzchni błony śluzowej. Może występować w dowolnej części przełyku.

2.5.9.6. Opryszczkowe · · · Charakteryzuje się obecnością pęcherzyków i przekrwieniem błony śluzowej.

2.5.9.7. Ziarniniakowe (choroba Leśniowskiego i Crohna)
Występujące odcinkowo zmiany zapalne z aftami, brukowany wygląd błony śluzowej, pozostałe obszary błony śluzowej prawidłowe.

2.5.9.8. Eozynofilowe zapalenie przełyku
Może mieć podłoże alergiczne, występuje zarówno u dzieci, jak i u dorosłych. Do potwierdzenia rozpoznania konieczna ocena histopatologiczna i uwidocznienie przynajmniej 15 eozynofilów w polu dużego powiększenia. W obrazie endoskopowym widoczne linijne bruzdy, białawy wysięk, pręgi oraz okrężne pierścienie przypominające przełyk koci.

2.6. Krwawienie

2.6.1. Objawy krwawienia
(Zob. 1.6.1 ► str. 6).

2.6.3. Znamiona krwawienia
(Zob. 1.6.3 ► str. 7).

2.6.3.6. Nadżerki krwotoczne

2.6.4. Źródła krwawienia w przełyku

2.6.4.1. Urazowe (artefaktowe)
Występują często na skutek uszkodzenia błony śluzowej endoskopem lub innym narzędziem, szczególnie na poziomie górnego i dolnego zwieracza.

2.6.4.2. Krew pochodząca z innego źródła/miejsca
Krew płynna lub skrzepy w przełyku mogą pochodzić z jamy ustnej lub układu oddechowego (krew połknięta), z dystalnej części przełyku lub z żołądka. Zmodyfikowana krew może przylegać do ścian przełyku na skutek wymiotów (krwiste wymioty – *hematemesis*).

2.6.4.3. Śluzówkowe · · · · Zobacz objawy aktywnego krwawienia (1.6.1 ► str. 6). Znamiona krwawienia (1.6.3 ► str. 7). Zarówno rozległemu aktywnemu krwawieniu, jak i licznym wybroczynom mogą towarzyszyć podobne objawy w żołądku (3.6.1 ► str. 58).

2.6.4.3.1. Ezofagopatia krwotoczna
(*Unikać terminu: nadżerkowe zapalenie przełyku*). Definicja jak w przypadku gastropatii krwotocznej.

2.6.4.4. Zmiany w przełyku

2.6.4.4.1. Zespół Mallory'ego i Weissa
Krwawienie (krwiste wymioty i smoliste stolce) z rozdarcia w połączeniu przełykowo-żołądkowym, które może być umiejscowione zarówno od strony przełyku, jak i żołądka (2.9.1, 3.9.1). Zwykle na skutek wymiotów.

2.6.4.4.2. Żylaki przełyku · · (2.8.8.2.3 ► str. 35)

2.7. Zmiany płaskie

2.7.2. Ektopowa błona śluzowa żołądka
Wrodzone wyspy czerwonej błony śluzowej typu żołądkowego położone tuż poniżej okolicy pierścienno-gardłowej.

2.7.3. Depozyty

2.7.3.1. Błony rzekome · · Białe i żółte naloty (depozyty) oraz błony rzekome sugerują kandydozę oraz akantozę glikogenową.

2.7.4. Płytka

2.7.5. Afta · · · · · · · · · Małe, białe zmiany na błonie śluzowej obserwowane w przebiegu zapalenia przełyku (2.5.9 ► str. 30).

2.7.6.	Infiltracja	Obserwowana w przebiegu zapalenia, stwardnienia lub nowotworu.
2.7.7.	Płaskie zmiany naczyniowe	
2.7.7.4.1.	Teleangiektazja	Występują w teleangiektazji wrodzonej (choroba Oslera).

2.8. Zmiany uniesione

2.8.1.	Fałdy	
2.8.1.1.	Prawidłowe	Zwykle podłużne i smukłe; nie zawsze możliwe do uwidocznienia.
2.8.1.4.	Przekrwione	Sugerują podrażnienie lub zapalenie.
2.8.1.5.	Olbrzymie	Czasami widoczne w dystalnej części przełyku razem z płytkami akantotycznymi w przełyku olbrzymim (*mega-esophagus*).
2.8.6.	Polip	
2.8.7.	Guz (niepolipowaty)	
2.8.7.1.	Podśluzówkowy	Większość guzów podśluzówkowych przełyku stanowią mięśniaki gładkokomórkowe.
2.8.7.2.	Polipowaty	
2.8.7.2.1.	Brodawkowaty	Brodawczak płaskonabłonkowy lub rak przełyku mają wygląd brodawkowaty, co pozwala podejrzewać charakter zmiany na podstawie obrazu endoskopowego. (Klasyfikacja raków przełyku – zob. załącznik 2).
2.8.7.4.	Grzybiasty	
2.8.7.5.	Wrzodziejący	
2.8.7.5.1.	Wrzodokształtny	(„owrzodzenie złośliwe”)
2.8.7.6.	Infiltrujący	
2.8.8.	Uniesione zmiany naczyniowe	
2.8.8.1.	Naczyniak	Trudny do odróżnienia od żylaka. Zwykle występuje jako zmiana pojedyncza.

2.8.8.2. Żylaki przełyku · · Poszerzone naczynia żylne błony podśluzowej, ułożone podłużnie, będące wynikiem nadciśnienia wrotnego. Główne cechy diagnostyczne i prognostyczne obejmują: wielkość, barwę oraz obecność czerwonych znamion.
Wielkość jest wyrażona według stopnia wypuklenia się żylaków do światła przełyku, gdy jest on maksymalnie rozluźniony.
Wyróżniono następujące stopnie żylaków przełyku:

- **Stopień 1:** małe żylaki przełyku o linijnym przebiegu, spłaszczające się pod wpływem insuflacji.
- **Stopień 2:** żylaki przełyku o krętym przebiegu, wpuklające się nie bardziej niż do 1/3 światła przełyku.
- **Stopień 3:** duże i kręte żylaki przełyku wpuklające się bardziej niż do 1/3 światła przełyku.

Barwa żylaków uwarunkowana jest grubością ich ściany: biała lub niebieska.

Czerwone znamiona są wynikiem poszerzenia żyłek podnabłonkowych i widoczne są jako zmiany pojedyncze („wiśniowe plamy") lub rozproszone; wskazują na zwiększone ryzyko krwawienia.

2.8.8.2.1. Bez cech zagrażającego krwawienia

2.8.8.2.2. Przekrwione

2.8.8.2.3. Krwawiące

2.8.8.2.4. Ze znamionami niedawno przebytego krwawienia

2.8.8.2.4.1. „Objaw białego czopa"
Czop na powierzchni żylaka, utworzony z płytek krwi i fibryny w miejscu krwawienia, które ustąpiło samoistnie.

2.8.8.2.5. Wypełnione skrzepliną
Skrzepy krwi w żylaku powstałe na skutek skleroterapii.

2.8.8.3. Flebektazja

2.8.9. Ucisk z zewnątrz

2.9. Zmiany zapadnięte i wydrążone

2.9.1. Rozdarcie przełykowo-żołądkowe

Rozdarcie o długości 5-20 mm, w osi długiej, płożone w jednej z części lub przebiegające przez całe połączenie przełykowo-żołądkowe. Pokryte skrzepem krwi lub wysiękiem fibrynowym. Zwykle łatwiejsze do uwidocznienia w pętli wstecznej. Możliwe źródło poważnego krwawienia. **Zespół Mallory'ego i Weissa** (2.6.4.4.1 ► str. 33).

2.9.2. Nadżerka · · · · · · Linijny lub owalny ubytek błony śluzowej, o białej powierzchni lub żółtym dnie i czerwonych brzegach, często ciągnący się od połączenia przełykowo-żołądkowego wzwyż (typowy w refluksowym zapaleniu przełyku – 2.5.9.1 ► str. 30).

2.9.3. Wrzód · · · · · · · Występuje zwykle w przebiegu refluksowego zapalenia przełyku. Zwykle linijny, z krwotocznym lub włóknikowo-ropnym dnem.
Dodatkowe określenia ► str. 207.

2.9.3.1. Wrzód okolicy połączenia

Występuje w miejscu połączenia przełykowo-żołądkowego, zwykle na ścianie tylnej. Otaczająca błona śluzowa wykazuje zmiany hiperplastyczne.

2.9.3.2. Wrzód Barretta · · Występuje zwykle pojedynczo, w obszarze nabłonka walcowatego, najczęściej na ścianie tylnej powyżej połączenia przełykowo-żołądkowego.

2.9.3.3. Wrzód kontaktowy

Jest następstwem długotrwałego utrzymywania zgłębnika w przełyku, występuje najczęściej w okolicy ujścia przełyku. Długotrwałe utrzymywanie zgłębnika w przełyku może predysponować też do wystąpienia wrzodu w końcowym odcinku przełyku na skutek zarzucania żołądkowo-przełykowego.

2.9.3.4. Wrzód swoisty · · W przebiegu gruźlicy, kiły, choroby Leśniowskiego i Crohna. Rozpoznanie w oparciu o wynik badania mikrobiologicznego i histopatologicznego.

2.9.4. Owrzodzenia przełyku
Wrzodziejący guz (2.8.7.5 ► str. 34), owrzodzenie złośliwe (2.8.7.5.1 ► str. 34), wrzodziejące zapalenie przełyku (2.5.8 ► str. 30).

2.9.6. Blizna · · · · · · · · (Zob. 1.9.6 ► str. 18).

2.9.7. Nieprawidłowe otwory

2.9.7.1. Uchyłek · · · · · · Możliwy do uwidocznienia w określonych okolicach, np. gardłowo-przełykowej, nadoskrzelowej lub nadprzeponowej.

2.9.7.1.1. Uchyłek gardłowy (uchyłek Zenkera)
Uchyłek na tylnej ścianie gardła, trudny do uwidocznienia podczas endoskopii. Może powodować dysfagię. Należy wykluczyć inne przyczyny dysfagii, w tym nowotwory. Ryzyko perforacji podczas endoskopii.

2.9.7.1.2. Uchyłek nadprzeponowy
Wejście do uchyłka położone w osi dystalnej części przełyku, ryzyko perforacji podczas endoskopii.

2.9.7.1.3. Uchyłek nadoskrzelowy (uchyłek z pociągania)
Występowanie zwykle mnogie, nie niesie ryzyka perforacji, gdyż wejście do uchyłka jest położone prostopadle do osi przełyku.

2.9.7.2. Przetoka · · · · · · Uwidocznienie ujścia przetoki może być trudne; może wyglądać jak owrzodziała lub proliferująca zmiana nowotworowa. Przetoka może być ponadto ukryta przez fałdy błony śluzowej i niewidoczna podczas endoskopii. Ropa i powietrze mogą wydobywać się z ujścia przetoki podczas kaszlu. W wykazaniu połączenia z drzewem oskrzelowym pomocne może być podanie do przetoki błękitu metylenowego.

2.9.7.5. Perforacja

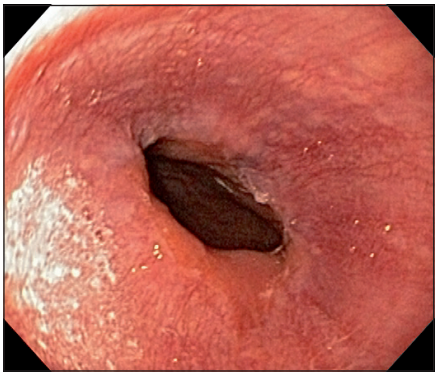

2.1.1. Wa

Prawidłowe połączenie błony śluzowej wpustu i przełyku

Bez przepukliny rozworu przełykowego przepony.

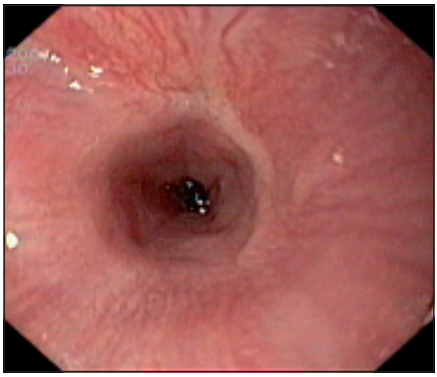

2.1.3.2.1. Bu

Zwężenie przełyku będące wynikiem zarzucania kwaśnej treści

Zwężenie przełyku w przebiegu choroby refluksowej.

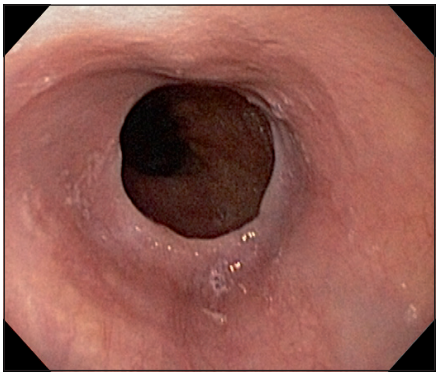

2.1.4.2.1. Wa

Pierścień w dystalnym odcinku przełyku

Obraz połączenia błony śluzowej żołądka i przełyku, pierścień Schatzkiego.

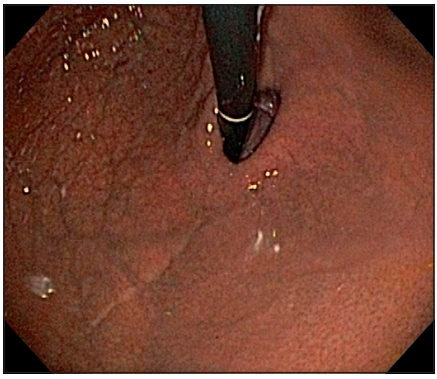

2.1.5. Wa

Pętla wsteczna w żołądku

Uwidoczniono sklepienie oraz otwarty wpust, wskazujący obecność przepukliny rozworu przełykowego.