G

Gangliosidosis GM1 → LANDINGA choroba

Gangliozydoza GM1 → LANDINGA choroba

Gardner-Diamond syndrome → BOLESNYCH SIŃCÓW zespół

GARDNERA zespół

Lokalizacja	Fenotyp	Fenotyp Numer MIM	Gen/*locus*	Gen/*locus* Numer MIM
5q22.2	*Adenomatous polyposis coli*	174100	*APC*	611731

Synonimy
- Rodzinna polipowatość jelita grubego, *adenomatous polyposis coli*, rodzinna polipowatość gruczolakowata.

Definicja
- Zespół jest odmianą rodzinnej polipowatości gruczolakowatej, charakteryzującej się obecnością zmian skórnych.

Historia
- Po raz pierwszy został opisany przez Eldona J. Gardnera w 1951 r.

Dziedziczenie
- Autosomalne dominujące.

Epidemiologia
- Występuje rodzinnie, bez predylekcji do płci.

Etiologia
- W 80% związek z mutacją genu supresorowego *APC*.
- W ok. 30% choroba może wystąpić samoistnie (tzw. mutacja *de novo*).
- Niekiedy związany z uszkodzeniem genu *RAS* na chromosomie 12 lub genu *p53* na chromosomie 17.

Genetyka
- Związany w 80% z mutacją w obrębie genu supresorowego *APC* (*adenomatous polyposis coli*), który zlokalizowany jest na chromosomie 5 w regionie q21-q22.

Objawy kliniczne

Objawy dermatologiczne	▪ Torbiele epidermoidalne zlokalizowane na twarzy, skórze owłosionej głowy i tułowiu, powstające już w okresie dojrzewania ▪ Włókniaki, tłuszczaki, mięśniaki z mięśni gładkich, nerwiakowłókniaki ▪ Zmiany barwnikowe skóry ▪ Guzy desmoidalne skóry, a także tkanki podskórnej. Często powstają w ranach, charakteryzują się dużą inwazyjnością, wymagają radykalnego wycięcia chirurgicznego i chemioterapii
Zmiany narządowe	▪ Często (60-90% chorych) pierwszym objawem klinicznym jest wrodzony przerost barwnikowy siatkówki (*congenital hypertrophy of the retinal pigmented epithelium* – CHRPE), występujący jedno- bądź obustronnie ▪ Nieprawidłowości zębów

Nowotwory	
	▪ Zmiany osteomatyczne (kostniaki) szczęki, żuchwy i w kościach czaszki ▪ Polipy jelit, głównie jelita grubego oraz odbytnicy, mające wysokie ryzyko transformacji nowotworowej ▪ Czasami polipy w wyższych partiach przewodu pokarmowego, nawet w żołądku. W niektórych przypadkach pojawienie się torbieli epiteliolidalnych wyprzedza rozwój raka jelita ▪ Guzy OUN: *medulloblastoma*, *glioblastoma*, *craniopharyngioma* ▪ Rak tarczycy, szczególnie u kobiet ▪ *Osteosarcoma*, *chondrosarcoma*, *liposarcoma*

UWAGA: Istnieje związek pomiędzy *hepatoblastoma*, rzadkim nowotworem występującym u niemowląt i dzieci, a zespołem Gardnera.

Histopatologia
- Zmiany torbielowate na skórze wykazują histopatologicznie cechy *pilomatrixoma*.

Diagnostyka
- Badania laboratoryjne oraz obrazowe w celu wczesnego wykrycia nowotworu złośliwego.
- Badania kolonoskopowe.
- Badanie okulistyczne przy użyciu lampy szczelinowej.

Diagnostyka różnicowa
- Inne zespoły paraneoplastyczne uwarunkowane genetycznie: zespół Oldfielda, zespół Turcota.

Leczenie
- Po ustaleniu rozpoznania zaleca się profilaktyczną kolektomię i uważne monitorowanie pozostałych narządów, w których mogą występować polipy.
- Przewlekłe stosowanie niesteroidowych leków przeciwzapalnych w celu zmniejszenia ryzyka transformacji złośliwej polipów.
- Zmiany skórne są usuwane chirurgicznie.

Rokowanie
- Bardzo poważne, pacjenci wymagają ciągłego monitorowania.
- Uważa się, że nieleczone zmiany typu polipy jelit ulegną przemianie nowotworowej w 100%.
- Istnieje podwyższone ryzyko powstania nowotworu dwunastnicy, głównie brodawki Vatera.
- Pomimo stosunkowo łagodnego obrazu w badaniu histopatologicznym guzy desmoidalne są złośliwe klinicznie, przyjmują masywne rozmiary, mogą zajmować istotne dla funkcjonowania inne narządy zlokalizowane w miednicy mniejszej i jamie brzusznej.

Grupy wsparcia i linki zewnętrzne
- http://omim.org/entry/175100
- http://emedicine.medscape.com/article/1093486--clinical#a0217
- http://rarediseases.info.nih.gov/GARD/Condition/6482/Gardner_syndrome.aspx

Piśmiennictwo

1. Fotiadis C., Tsekouras D.K., Antonakis P. i wsp.: Gardner's syndrome: a case report and review of the literature. World J Gastroenterol 2005; 11 (34): 5408-11.
2. Harned R.K., Buck J.L., Olmsted W.W. i wsp.: Extracolonic manifestations of the familial adenomatous polyposis syndromes. Am J Roentgenol 1991; 156 (3): 481-5.
3. Klemmer S., Pascoe L., DeCosse J.: Occurrence of desmoids in patients with familial adenomatous polyposis of the colon. Am J Med Genet 1987; 28: 385-92.
4. Lynch P.M.: Clinical challenges in management of familia adenomatous polyposis and hereditary nonpolyposis colorectal cancer. Cancer 1999; 86: 1713-19.

Gardnera-Diamonda choroba → BOLESNYCH SIŃCÓW zespół

Gardnera-Diamonda zespół → BOLESNYCH SIŃCÓW zespół

Gargoilizm → HURLER zespół

GASSERA zespół

Lokalizacja	Fenotyp	Fenotyp Numer MIM	Gen/*locus*	Gen/*locus* Numer MIM
1q31.3	*Hemolytic uremic syndrome atypical*	235400	*HF1*	134370

Lokalizacja	Fenotyp	Fenotyp Numer MIM	Gen/*locus*	Gen/*locus* Numer MIM
1q31.3	*Hemolytic uremic syndrome atypical*	235400	*CFHR3*	605536
1q31.3	*Hemolytic uremic syndrome atypical*	235400	*CFHR1*	134371

Synonimy
- Zespół hemolityczno-mocznicowy, *haemolytic--uraemic syndrome* (HUS).

Definicja
- Wielonarządowy ciężki zespół z nieimmunologiczną niedokrwistością hemolityczną, spowodowaną mikroangiopatią zakrzepową z małopłytkowością. Najczęstsza przyczyna ostrej niewydolności nerek u dzieci.

Historia
- Opisany w 1955 r. przez Gassera i wsp.

Epidemiologia
- Choroba występuje z częstością 1-2:100 000, częściej u dzieci do 10. r.ż. (szczyt zachorowań między 6. miesiącem a 4. r.ż.).

Etiologia
- Typy zespołu
  - Typowy – nabyty.
  - Atypowy – nabyty, uwarunkowany genetycznie lub idiopatyczny.
- Najczęstszą przyczyną jest zakażenie wywołane bakteriami wytwarzającymi toksynę Shiga – werotoksynę (*Escherichia coli* serotyp O157:H7), rzadziej innymi bakteriami Gram-ujemnymi (*Shigella, Salmonella*, *Yersinia*, *Campylobacter*) lub *Streptococcus pneumoniae*.
- Rezerwuarem czynnika patogennego są zwierzęta domowe (głównie bydło), a rozwój choroby może wywołać spożycie zanieczyszczonej żywności (mięsa, mleka, wody) lub kontakt z bezobjawowym nosicielem.
- Infekcje wirusowe (VZV, ECHO, *Coxackie* A i B, HIV).
- Choroby nowotworowe (prostata, żołądek, trzustka).
- Leki: mitomycyna C, takrolimus, cyklosporyna, środki antykoncepcyjne, heroina.
- Toczeń układowy.
- Uwarunkowany genetycznie (związek z mutacją genu dla proteazy czynnika von Willebranda – vWF-CP, znanego jako *ADAMTS13* jest wątpliwy). Postać ta może mieć charakter nawrotowy.

Objawy kliniczne
- Choroba rozwija się zwykle po infekcji przewodu pokarmowego przebiegającej z biegunką krwotoczną (postać typowa – 90% przypadków).
- Może wystąpić po zakażeniu dróg oddechowych, skóry lub dróg moczowych.
- Po okresie prodromalnym występuje
  - Ostra niewydolność nerek.
  - Niedokrwistość hemolityczna mikroangiopatyczna.
  - Małopłytkowość.
  - Gorączka, skąpomocz, bezmocz, nadciśnienie tętnicze, zaburzenia rytmu serca, objawy neurologiczne, objawy ostrego brzucha.
  - Wybroczyny krwawe na skórze (*petechiae*).

Diagnostyka laboratoryjna
- Krwinkomocz, białkomocz, podwyższony poziom D-dimerów.
- Obecność schistocytów w rozmazie, retikulocytoza, umiarkowana leukocytoza i małopłytkowość.
- Ujemny odczyn Coombsa.
- Zwiększenie LDH i stężenia bilirubiny pośredniej.
- Posiewy stolca w kierunku bakterii Gram-ujemnych.

Diagnostyka różnicowa
- Zapalenie wyrostka robaczkowego, ostry brzuch, zapalenie okrężnicy, zakrzepowa plamica małopłytkowa.

Leczenie
- Plazmafereza z podawaniem świeżo mrożonego osocza.
- Konieczne są wczesna hemodializa i przetaczanie koncentratu płytek krwi.

Rokowanie
- Śmiertelność jest oceniana na 5-15%, a przy nawrotach do 30%. U starszych dzieci i dorosłych rokowanie jest gorsze.
- U połowy pacjentów rozwija się przewlekła niewydolność nerek.

Grupy wsparcia i linki zewnętrzne
- http://emedicine.medscape.com/article/779218--overview

- http://en.wikipedia.org/wiki/Hemolytic-uremic_syndrome
- http://omim.org/entry/235400
- http://www.nlm.nih.gov/medlineplus/ency/article/000510.htm
- http://www.about-hus.com

Piśmiennictwo

1. Besbas N., Karpman D., Landau D. i wsp.: A classification of hemolytic uremic syndrome and thrombotic thrombocytopenic purpura and related disorders. Kidney Inter 2006; 70: 423-31.
2. Gasser C., Gautier E., Stecka A. i wsp.: Hemolytic-uremic syndrome: bilateral necrosisof the renal cortex in acute acquired hemolytic anemia. Schweiz Med Wochenschrift 1995; 85: 38-9.
3. Panos G.Z., Betsi G.I., Falagas M.E.: Systematic review: are antibiotics detrimental or beneficial for the treatment of patients with Escherichia coli O157;H7 infection? Alim Pharmacol Ther 2006; 5 (24): 731-42.
4. Razzaq S.: Hemolytic uremic syndrome: an emerging health risk. Am Fam Physician 2006; 74: 991-6.

GAUCHERA choroba

Lokalizacja	Fenotyp	Fenotyp Numer MIM	Gen/*locus*	Gen/*locus* Numer MIM
1q22	*Gaucher disease, type 1*	230800	*GBA*	606463
1q22	*Gaucher disease, type 2*	230900	*GBA*	606463
1q22	*Gaucher disease, type 3*	231000	*GBA*	606463

Synonimy
- Lipidoza glukozyloceramidowa, lipidoza cerebrozydowa, *glucocerebrosidase deficiency*, *acid beta-glocosidase deficiency*, *GBA deficiency*.

Definicja
- Choroba będąca wynikiem rzadkiego wrodzonego defektu metabolicznego kwaśnej β-glukozydazy (glukozylocerebrozydazy) i odkładania się cerebrozydów w komórkach układu siateczkowo-śródbłonkowego.
- Jest najczęstszą chorobą wśród lizosomalnych chorób spichrzeniowych.

Historia
- Jako pierwszy chorobę opisał francuski lekarz Philippe Gaucher w 1882 r.

Dziedziczenie
- Autosomalne recesywne.

Epidemiologia
- W USA częstość występowania choroby wynosi ok. 1:20 000 żywych urodzeń.
- Częstość występowania choroby typu 1 u Żydów aszkenazyjskich – 1:1000.
- Choroba Gauchera typu 2 nie wykazuje szczególnych preferencji etnicznych.
- Typ 3 choroby szczególnie często występuje w populacji szwedzkiej północnego regionu Norrbotten, gdzie jej częstość wynosi 1:50 000 ludności.

Etiologia
- Choroba uwarunkowana genetycznie prowadzi do akumulacji glukozylocerebrozydaz w lizosomach histiocytów.

Genetyka
- Typy 1, 2, i 3 choroby są powodowane homozygotyczną lub złożoną heterozygotyczną mutacją w genie kodującym kwaśną β-glukozydazę (*GBA*) na chromosomie 1q22.

Objawy kliniczne
- Charakterystykę kliniczną przedstawiono w **tabeli G-1**.

Histopatologia
- Choroba charakteryzuje się obecnością licznych histiocytów (komórki Gauchera), które naciekają pierwotnie wątrobę, miąższ śledziony, szpik kostny, węzły chłonne, zatoki i czasami inne narządy.
- Komórki Gauchera zawierają wydłużone, resztkowe ciałka mające struktury kanalikowe złożone ze skręconych elementów mikrowłókienkowych, które są prawdopodobnie skupiskami glukocerebrozydów wśród rozszerzonych lizosomów zawierających kwaśną fosfatazę.
- W postaci młodzieńczej, neuropatycznej, mózg wykazuje utratę neuronów i okołonaczyniowe nacieki z komórek PAS+, podczas gdy typowe komórki Gauchera są nieliczne lub nieobecne.
- W skórze w obrębie przebarwień wykrywa się melaninę, lipofuscynę i hemosyderynę.

Tabela G-1. Charakterystyka kliniczna typów choroby Gauchera

Typ kliniczny	Epidemiologia	Początek i przebieg choroby	Objawy kliniczne
Typ 1 – dorosłych, przewlekły (nieneuropatyczny)	▪ Najczęstsza postać ▪ Najczęściej u Żydów aszkenazyjskich ▪ 1:50 000 żywych urodzeń	▪ We wczesnym okresie życia lub w wieku dorosłym ▪ Podstępny początek z osłabieniem i tępymi bólami kostnymi ▪ Powolny przebieg	▪ Hepatosplenomegalia ▪ Uogólniona osteoporoza kości ▪ Zaburzenia hematologiczne: niedokrwistość, leukopenia, małopłytkowość ▪ Możliwość dyskopatii w odcinku piersiowym lub lędźwiowym kręgosłupa ▪ Rozsiane plamiste przebarwienia, głównie twarzy, pasmowate na kończynach w wyniku hemosyderozy i odkładania się melaniny ▪ Ciemne spojówki ▪ W cięższych postaciach z uszkodzeniem wątroby mogą wystąpić wybroczyny, wylewy krwawe i teleangiektazje
Typ 2 – niemowlęcy, ostry, neuropatyczny (obserwuje się rzadkie związki z wrodzoną rybią łuską o fenotypie dziecka kolodionowego)	▪ 1:100 000 żywych urodzeń	▪ Ujawnia się w okresie noworodkowym i niemowlęcym, do 6. miesiąca życia ▪ Słaba zdolność do ssania i połykania	▪ Hepatosplenomegalia ▪ Opóźnienie rozwoju umysłowego ▪ Zaburzenia ośrodkowego układu nerwowego ▪ Sztywność karku ▪ Zwiększone napięcie mięśni ▪ Katatonia ▪ Skurcz krtani ▪ Przebarwienia skóry i spojówek ▪ Przyczyną śmierci, najczęściej przed 2. r.ż. jest zachłystowe zapalenie płuc ze skurczem krtani, sinicą i kacheksją lub inne zakażenia ▪ Choroba u niektórych dzieci może przejść w typ 3 młodzieńczy
Typ 3 – młodzieńczy, podostry	▪ 1:100 000 żywych urodzeń	▪ Może rozpocząć się w dzieciństwie lub w wieku dorosłym powolnym postępującym rozwojem łagodnych objawów neurologicznych ▪ Pacjenci przeżywają do okresu młodzieńczego	▪ Hepatosplenomegalia ▪ Drgawki, słaba koordynacja ruchowa ▪ Nieprawidłowości szkieletowe ▪ Zaburzenia hematologiczne ▪ Choroby układu oddechowego ▪ Od początku choroby występują ciemniejsze przebarwienia skóry

Diagnostyka
- Oznaczanie aktywności glukocerebrozydazy w leukocytach lub fibroblastach.
- Wzrost poziomu kwaśnej fosfatazy w surowicy krwi.
- W szpiku kostnym komórki wielojądrzaste, o pomarszczonej cytoplazmie, średnicy 20-100 µm, wybarwiające się kwaśną fosfatazą (komórki Gauchera).
- Możliwe rozpoznanie prenatalne dzięki oznaczeniu enzymu i analizie DNA.
- Badanie genotypu.
- USG jamy brzusznej, RTG klatki piersiowej, MRI szpiku kostnego.
- Echokardiogram.
- Badanie EEG czynności mózgu.

Diagnostyka różnicowa
- Choroba Niemanna-Picka i schorzenia przebiegające z przebarwieniami skóry.

Leczenie
- Typ 1 – przeszczepienie szpiku kostnego, splenektomia, transplantacja wątroby, naświetlania promieniami X przy bólach kostnych, leczenie ortopedyczne.
- Typ 2 i 3 – w przyszłości możliwość procedur genetycznych mających na celu przywrócenie brakującego genu.
- Leczenie substytucyjne przez podawanie brakującego enzymu – enzymatyczna terapia zastępcza. W typie 1 – imigluceraza (Cerezyme), alfa welagluceraza (VPRIV) i alfa taligluceraza (Elelyso). Imigluceraza jest bardzo skuteczna w odwracaniu trzewnych i hematologicznych objawów choroby.

Rokowanie
- Zależy głównie od czasu wystąpienia pierwszych objawów choroby i wdrożenia enzymatycznej terapii zastępczej.
- W typie 1 przebieg choroby jest łagodny. W typach 2 i 3 rokowanie jest mniej korzystne.

Grupy wsparcia i linki zewnętrzne
- http://ghr.nlm.nih.gov/condition/gaucher-disease
- http://www.mayoclinic.org/diseases-conditions/gauchers-disease/basics/symptoms/CON-20031396
- http://www.webmd.com/a-to-z-guides/gaucher-disease-symptoms-causes-treatments?page=2
- http://emedicine.medscape.com/article/944157--overview
- http://www.ncbi.nlm.nih.gov/books/NBK1269

Piśmiennictwo

1. Cox T.M.: Gaucher disease. Understanding the molecular pathogenesis of sphingolipidoses. J Inherit Metab Dis 2001; 24 (suppl. 2): 106-21.
2. Elstein D., Abrahamov A., Hadas-Halpern I. i wsp.: Gaucher's disease. Lancet 2001; 358: 324-7.
3. Grabowski G.A.: Phenotype, diagnosis, and treatment of Gaucher's disease. Lancet 2008; 372 (9645): 1263-71.
4. Sidransky E., Pastores G.M., Mori M.: Dosing enzyme replacement therapy for Gaucher disease: older, but are we wiser? Genet Med 2009; 11 (2): 90-1.
5. Tayebi N., Stone D.L., Sidransky E.: Type 2 Gaucher disease: an expanding phenotype. Mol Genet Metab 1999; 68 (2): 209-19.
6. Zimran A., Altarescu G., Phillips M., Attias D., Jmoudiak M., Deeb M.: Phase I/II and extension study of velaglucerase alfa (Gene-ActivatedTM human glucocerebrosidase) replacement therapy in adults with type 1 Gaucher disease: 48-month experience. Blood 2010.

GBA deficiency → GAUCHERA choroba

Generalized pustular psoriasis of pregnancy → HEBRY-KAPOSIEGO choroba

GIANOTTIEGO-CROSTIEGO zespół (ryc. G-1 do G-10)

Synonimy
- *Acrodermatitis papulosa eruptiva infantilis*, *papular acrodermatitis of childhood*, grudkowe zapalenie skóry kończyn u małych dzieci, *papulovesicular acrolocated syndrome*, grudkowo-pęcherzykowe zapalenie ciągłe skóry kończyn u dzieci.

Definicja
- Rumieniowa osutka grudkowa, rozmieszczona symetrycznie na twarzy, pośladkach i kończynach u dzieci, pojawiająca się nagle.

Historia
- Zespół opisany przez Ferdynanda Gianottiego i Agostina Crostiego w 1957 r.

Patogeneza
- Infekcja wirusowa prawdopodobnie przy udziale innych czynników wywołuje odpowiedź immunologiczną typu kompleksów immunologicznych lub późną, związaną z limfocytami. Dotyczy często dzieci atopowych lub z predyspozycją do atopii.

Ryc. G-1. Zespół Gianottiego-Crostiego. Zmiany grudkowe na policzku lewym.

Ryc. G-2. Zespół Gianottiego-Crostiego. Zmiany grudkowe na policzku prawym.

Ryc. G-3. Zespół Gianottiego-Crostiego. Monomorficzna osutka grudkowa na łokciu lewym.

Ryc. G-4. Zespół Gianottiego-Crostiego. Monomorficzna osutka grudkowa na ramieniu prawym.

Ryc. G-5. Zespół Gianottiego-Crostiego. Monomorficzna osutka grudkowa na pośladkach.

Ryc. G-6. Zespół Gianottiego-Crostiego. Monomorficzne rozległe zmiany grudkowe na kończynach górnych.

Ryc. G-7. Zespół Gianottiego-Crostiego. Monomorficzne zlewne zmiany grudkowe na grzbietach rąk.

Ryc. G-8. Zespół Gianottiego-Crostiego. Monomorficzne zmiany grudkowe na kolanach.

Ryc. G-9. Zespół Gianottiego-Crostiego. Monomorficzne zmiany grudkowe na pośladkach.

- Prewalencję u osób z atopią ocenia się na 24,1% *vs* 6,8%, częściej niż u osób zdrowych występuje zwiększenie poziomów całkowitych i swoistych immunoglobulin klasy E oraz dodatni rodzinny wywiad atopowy.

Epidemiologia

- Występuje sporadycznie u dzieci pomiędzy 3. miesiącem a 15. r.ż. Szczyt zachorowań pomiędzy 1. a 6. r.ż. Bardzo rzadko u dorosłych.

Etiologia

- Wirusy wywołujące chorobę:
  — Zapalenia wątroby A, B, C (HAV, HBV, HCV).
  — Epsteina-Barr (EBV).
  — Cytomegalii (CMV).
  — *Coxsackie* A16, B4, B5.

— *Herpes simplex* 6.
— Enterowirusy rota (HRV).
— Pokswirusy (mięczak zakaźny).
— Parwowirusy B19.
— Wirusy paragrypy, różyczki, świnki.
— Echowirusy.
— HIV.

- Zakażenia bakteryjne:
  — B-hemolizujące paciorkowcowe.
  — *Neisseria meningitidis*.
  — *Mycobacterium avium-intracellulare*.
  — *Mycoplasma pneumoniae*.
  — *Borrelia burgdorferi*.
  — *Bartonella henselae*.
- Szczepienia wywołujące chorobę:
  — BCG.
  — Przeciw polio.
  — Przeciw błonicy.
  — Przeciw krztuścowi.
  — Przeciw odrze-śwince-różyczce.
  — Przeciw grypie.

Objawy kliniczne

- Osutka monomorficzna złożona z płasko-wyniosłych rumieniowych grudek, niekiedy grudko-pęcherzyków, które nie zlewają się ze sobą, lokalizuje się symetrycznie na wyprostnych powierzchniach kończyn, pośladkach, policzkach, rzadziej na tułowiu, nie występuje na błonach śluzowych.
- Wykwity mają średnicę 1-10 mm i utrzymują się co najmniej 10 dni, a u ok. 50% pacjentów nawet powyżej 6 tygodni.
- Objaw Köbnera jest zwykle dodatni, świąd występuje u ok. 23% pacjentów.
- U ok. 30% dzieci przed wystąpieniem osutki stwierdza się: objawy zakażenia dróg oddechowych, powiększenie węzłów chłonnych, powiększenie wątroby, gorączkę, złe samopoczucie, biegunkę oraz uczucie ciągłego zmęczenia.
- Nawroty należą do rzadkości i zwykle są związane ze szczepieniem przeciw grypie.
- Kryteria diagnostyczne zespołu przedstawiono w **tabeli G-2**.

Histopatologia

- Obraz nieswoisty, mogą występować pęcherzyki lub ich brak. W przypadku obecności pęcherzyków w naskórku stwierdzane są hiperkeratoza, niewielka akantoza i stan gąbczasty z obecnością dużej liczby pęcherzyków.
- W przypadku braku pęcherzyków w naskórku obecne są niewielka akantoza, ogniskowa parakeratoza i stan gąbczasty.

Ryc. G-10. Zespół Gianottiego-Crostiego. Zmiany grudkowe na policzkach.

- W skórze właściwej występują obrzęk brodawek i okołonaczyniowe nacieki zapalne, złożone głównie z limfocytów. Niekiedy może być obecna znaczna egzocytoza limfocytów do naskórka, przypominająca mikroropnie Pautriera w ziarniniaku grzybiastym.
- Czasami w obrazie histopatologicznym może być stwierdzane liszajowate zapalenie skóry lub limfocytowe zapalenie naczyń z obecnością wybroczyn.

Diagnostyka

- Badania krwi na obecność przeciwciał lub antygenów wirusowych.
- We krwi może być obecna limfocytoza lub limfopenia. Niekiedy zwiększona liczba monocytów.

Diagnostyka różnicowa

- Kontaktowe zapalenie skóry, zapalenie skóry z podrażnienia, osutki polekowe liszajowate, ziarniniak obrączkowaty, plamica Schönleina-Henocha, ukąszenia owadów, histiocytoza z komórek Langerhansa, liszaj lśniący, liszaj pasmowaty, liszaj płaski, mięczak zakaźny, pokrzywka grudkowa, łupież różowy.
- Wielopostaciowe osutki świetlne, sarkoidoza, świerzb, kępki żółte, rumień wysiękowy wielo-

Tabela G-2. Kryteria diagnostyczne zespołu Gianottiego-Crostiego

Wywiad	▪ Poprzedzająca infekcja górnych dróg oddechowych z obecnością kaszlu lub kataru ▪ Zapalenie migdałków ▪ Biegunka
Objawy skórne	▪ Osutka monomorficzna, składająca się z płasko-wyniosłych grudek lub grudko-pęcherzyków, o średnicy 1-10 mm, barwy od różowej do brązowej ▪ Symetryczna lokalizacja zmian na policzkach, wyprostnych powierzchniach kończyn górnych i dolnych, pośladkach ▪ Zmiany obecne co najmniej 10 dni ▪ Niekiedy obecność zmian skórnych również na tułowiu, zgięciowej powierzchni kończyn, rzadko na dłoniach i stopach oraz na błonach śluzowych jamy ustnej ▪ Obecność objawu Köbnera ▪ Obecność złuszczania
Objawy ogólne	▪ Złe samopoczucie, niewielka gorączka (27%), biegunka ▪ Powiększenie węzłów chłonnych: szyjnych, pachowych i pachwinowych (31%) ▪ Powiększenie wątroby, śledziony (4%)

postaciowy, rumień zakaźny, osutka w mononukleozie zakaźnej i innych infekcjach wirusowych, łupież liszajowaty ostry (przyłuszczyca ostra), liszajopodobne zapalenie skóry z pocierania, atopowe zapalenie skóry, trądzik niemowlęcy.

Leczenie

- Objawowe, łagodne, puder w płynie, kremy i maści obojętne, ogólnie leki przeciwhistaminowe.

Rokowanie

- Rokowanie jest dobre, zmiany ustępują zwykle w ciągu 2-3 tygodni, niekiedy mogą przetrwać do 8 tygodni.

Piśmiennictwo

1. Andiran N., Sentruk G.B., Bukulmez G.: Combined Vaccination by measles and hepatitis B vaccines: a new cause of Gianotti-Crosti syndrome. Dermatology 2002; 204: 75-6.
2. Brandt O., Abeck D., Gianotti R.: Gianotti-Crosti syndrome. J Am Acad Dermatol 2006; 54: 136-45.
3. Chuh A.: Diagnostic criteria for Gianotti-Crosti syndrome: a prospective case-control study for validity assessment. Cutis 2001; 68: 207-13.
4. Jorizzo L.J. III, Scot G., Tausk F.A.: Gianotti-Crosti syndrome: a case report in an adult. Cutis 2012; 89 (4): 169-72.
5. Schwerk N., Schwerk C., Vogler L. i wsp.: Gianotti-Crosti syndrome in infant following immunization. Klin Pediatr 2005; 217 (50): 297-9.
6. Smith K.J., Skelton H.: Histopathologic features sees in Gianotti-Crosti syndrome secondary to Epstein-Barr virus. J Acad Dermatol 2000; 43 (6): 1076-9.

Giant cell arteritis → HORTONA zespół

Giant condyloma acuminatum → BUSCHKEGO-LÖWENSTEINA guz

Giant or angiofollicular lymph node hyperplasia → CASTLEMANA choroba

Gigantism, partial, of hands, and feet, nevi, hemihypertrophy, and macrocephaly → PROTEUSZA zespół

Gigantyzm mózgowy → SOTOSA zespół

GILCHRISTA choroba (ryc. G-11, G-12)

Synonimy

- *North American blastomycosis, blastomycetic dermatitis.*

Definicja

- Jest zakażeniem grzybiczym rozpoznawanym u ludzi i zwierząt, głównie psów i rzadziej kotów.

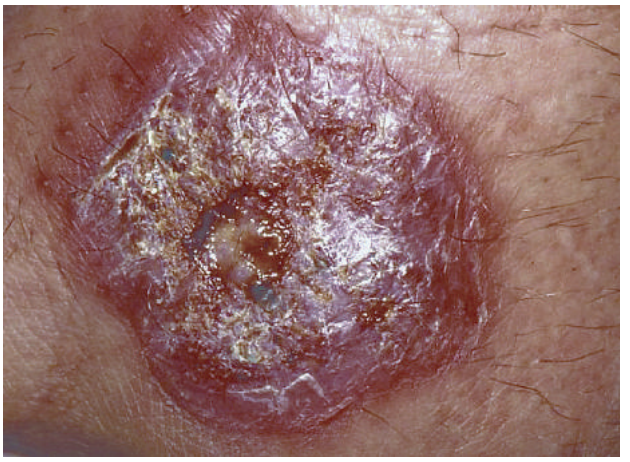

Ryc. G-11. Choroba Gilchirsta (dzięki uprzejmości prof. Carol A. Kauffman, University of Michigan Medical School, USA).

Ryc. G-12. Choroba Gilchirsta (dzięki uprzejmości prof. Carol A. Kauffman, University of Michigan Medical School, USA).

Epidemiologia

- *Blastomyces dermatitidis*, znajduje się w glebie i drewnie. Endemicznie grzyb ten występuje w Ameryce Północnej i wywołuje objawy podobne do histoplazmozy.
- Szczególnie narażeni są ludzie z obniżoną odpornością (AIDS) lub po przeszczepieniu narządów. Zakażenie odbywa się drogą oddechową i stąd rozprzestrzenia na inne narządy: skórę, kości, stawy i inne.

Etiologia

- Grzyb *Blastomyces dermatitidis*.

Objawy kliniczne

- Objawy ogólne
  - Bóle kości, stawów oraz mięśni.
  - Bóle w klatce piersiowej.
  - Kaszel, zmęczenie, gorączka i nocne poty, ubytek masy ciała.
- Objawy dermatologiczne
  - Grudki, krosty lub guzki na eksponowanych okolicach ciała.

Leczenie

- Flukonazol, itrakonazol, ketokonazol, amfoterycyna B przy ciężkich infekcjach.

Grupy wsparcia i linki zewnętrzne

- http://en.wikipedia.org/wiki/Blastomycosis
- http://www.nlm.nih.gov/medlineplus/ency/article/000102.htm
- http://www.nmihi.com/b/blastomycosis.htm
- http://www.webmd.com/a-to-z-guides/blastomycosis

Piśmiennictwo

1. Chapman S.W., Dismukes W.E., Proia L.A. i wsp.: Clinical practice guidelines for the management of blastomycosis: 2008 update by the Infectious Diseases Society of America. Clin Infect Dis 2008; 46 (12): 1801-12.
2. Chapman S.W., Lin A.C., Hendricks K.A. i wsp.: Endemic blastomycosis in Mississippi: epidemiological and clinical studies. Semin Respir Infect 1997; 12 (3): 219-28.
3. Chu J.H., Feudtner C., Heydon K. i wsp.: Hospitalizations for endemic mycoses: a population-based national study. Clin Infect Dis 2006; 42 (6): 822-5.
4. Hay R.J.: Blastomycosis: what's new? J Eur Acad Dermatol Venereol 2000; 14 (4): 249-50.
5. Ta M., Flowers S.A., Rogers P.D.: The role of voriconazole in the treatment of central nervous system blastomycosis. Ann Pharmacother 2009; 43 (10): 1696-700.

Gingivostomatitis herpetica gravis → POSPISCHILLA-FEYRTERA choroba

Giroux-Barbeau syndrome → GIROUX-BARBEAU zespół

GIROUX-BARBEAU zespół (ryc. G-13, G-14)

Lokalizacja	Fenotyp	Fenotyp Numer MIM
6p12.3-q16.2	*Spinocerebellar atalia, type 34*	133190

Ryc. G-13. Zespół Giroux-Barbeau. Erytrokeratodermia.

Ryc. G-14. Zespół Giroux-Barbeau. Erytrokeratodermia.

Synonimy
- Erytrokeratodermia z ataksją, *Giroux-Barbeau syndrome*, *erythrokeratodermia with ataxia and neuropathy*, *spinocerebellar ataxia*.

Definicja
- Bardzo rzadko występująca erytrokeratodermia z towarzyszącymi zaburzeniami neurologicznymi.

Historia
- Opisany po raz pierwszy przez J.M. Giroux i A. Barbeau w 1972 r. u 25 osób wśród 5 generacji kanadyjskich dzieci pochodzenia francuskiego.

Dziedziczenie
- Autosomalne dominujące.

Epidemiologia
- Bardzo rzadkie występowanie. Częstość nieustalona.

Genetyka
- Prawdopodobnie mutacje w obrębie genów koneksyn (chromosom 1p34-p35), rodziny białek uczestniczących w transporcie międzykomórkowym jonów i białek.

Objawy kliniczne
- Początek zmian skórnych w wieku niemowlęcym, w postaci erytrokeratodermii, na częściach dystalnych kończyn.
- Powolny rozwój choroby, poprawa w późniejszych latach.
- Zaburzenia neurologiczne mają opóźniony początek.
- Ataksja, nieprawidłowości chodu.
- (Poli)neuropatia.
- Zniesione odruchy.
- Inne zaburzenia OUN.
- *Nystagmus*, dyzartria.

Diagnostyka różnicowa
- Inne erytrokeratodermie, w tym zespół Schneidera (asymetryczna erytrokeratodermia, głuchota, polineuropatia, zaniki mięśniowe, opóźnienie rozwoju umysłowego).

Leczenie
- Objawowe, miejscowe keratolityczne, emolienty.

Rokowanie
- W późniejszym wieku stopniowa poprawa.

Grupy wsparcia i linki zewnętrzne
- http://www.webmd.com/skin-problems-and-treatments/ichthyosis-10777
- http://www.sclyskin.org
- www.ichtyosis.org.uk
- http://www.questdiagnostics.com/kbase/list/all/g.htm
- http://www.rightdiagnosis.com/e/erythrokeratodermia_with_ataxia/intro.htm

Piśmiennictwo

1. Burns T., Breathnach S., Cox N., Griffiths Ch.: Rook's Textbook of Dermatology, t. 1, Blackwell Science 2004; 34.57-34.111.
2. Giroux J.M., Barbeau A.: Erythrokeratodermia with ataxia. Arch Derm 1972; 106: 183-8.
3. Harper J., Oranje A., Prose N.: Textbook of Pediatric Dermatology, t. 2, Blackwell Publishing 2006; 19.7-19.11.

GLEICHA zespół

Definicja
- Nawracający niealergiczny, epizodyczny obrzęk naczynioruchowy o przebiegu łagodnym z samoistnym ustępowaniem.

Historia
- Opisany przez Gleicha w 1984 r.

Epidemiologia
- Częściej spotykany w USA, Europie i Japonii.

Objawy kliniczne
- Głównie dotyczy kończyn i przebiega z hipereozynofilią i hiperimmunoglobulinemią M, skąpomoczem, zwiększeniem masy ciała (nawet do 20%).

Grupy wsparcia i linki zewnętrzne
- http://www.ncbi.nlm.nih.gov/pubmed/10930860
- http://www.ncbi.nlm.nih.gov/pubmed/15710260
- http://www.medscape.org/viewarticle/520117

Piśmiennictwo

1. Chusid M.J., Dale D.C., West B.C. i wsp.: The hypereosinophilic syndrome: analysis of fourteen cases with review of the literature. Medicine 1975; 54: 1.
2. Hardy W.R., Anderson R.E.: The hypereosinophilic syndromes. Ann Intern Med 1968; 68: 1220-1229.
3. Slungaard A., Tran T., Vercellotti G.M. i wsp.: Eosinophil cationic proteins impair thrombomodulin function. A possible mechanism for thromboembolism in hypereosinophilic heart disease. J Clin Invest 1993; 91: 1721-1730.

Glossitis Möller-Hunter → MÖLLERA-HUNTERA zespół

GLUKAGONOMA zespół (ryc. G-15, G-16)

Synonimy
- Rumień nekrolityczny wędrujący, *erythema necrolyticum migrans*, rumień pełzakowaty nekrolityczny, *erythema necroticans migrans*, *syndroma glucagonoma*.

Definicja
- Rzadkie schorzenie wielonarządowe, współistniejące z guzem trzustki wywodzącym się z komórek α, wytwarzających glukagon.
- Prawie w 100% rewelator skórny nowotworów narządów wewnętrznych.

Historia
- Klasyczny zespół *glucagonoma* związany z guzem wysp trzustkowych został po raz pierwszy opisany przez Beckera i wsp. w 1942 r., ale do 1966 r. nie wiązano go z nadmiernym wytwarzaniem glukagonu.
- Objawy zespołu zostały w pełni scharakteryzowane w 1974 r. przez Mallinsona i wsp.

Epidemiologia
- Głównie osoby dojrzałe, rzadko w wieku młodzieńczym.
- Choroba 3-4 razy częściej występuje u kobiet niż u mężczyzn.

Ryc. G-15. Zespół glukagonoma (dzięki uprzejmości prof. Adama Reicha).

Ryc. G-16. Zespół glukagonoma (dzięki uprzejmości prof. Adama Reicha).

Etiologia

- W większości przypadków istnieje związek z obecnością guza trzustki wydzielającego glukagon (*glukagonoma*). Dyskusyjna rola aminokwasów, wtórna do zwiększonej glukoneogenezy.
- Przypadki (nieliczne), w których nie stwierdza się guza trzustki, określane mianem zespołu *pseudoglukagonoma*, są najczęściej związane z przewlekłym zapaleniem trzustki, marskością wątroby albo guzami nerek lub płuc wydzielającymi glukagon.
- Przyczyny powstawania zmian skórnych pozostają niewyjaśnione.
- Wykazano *in vitro*, że zwiększony poziom glukagonu pobudza produkcję naskórkowego kwasu arachidonowego, który może aktywować mediatory stanu zapalnego i powstawanie zmian skórnych.

Objawy kliniczne

Objawy ogólne	Objawy dermatologiczne (skórno-śluzówkowe)	Objawy neurologiczne i psychiczne (u ok. 20%)
▪ Utrata masy ciała (u 71-91% chorych), ogólne osłabienie ▪ Bóle brzucha, brak apetytu, zaparcia, biegunki ▪ Zakrzepica żylna (u 30% chorych) ▪ Cukrzyca ▪ Niedokrwistość	▪ Zmiany skórne dotyczą podbrzusza, pośladków, pachwin, kończyn dolnych, rzadziej twarzy ▪ Zmiany rumieniowe z pęcherzami na obwodzie ▪ Pęcherze przekształcające się w nadżerki i strupy ▪ Przebarwienia po zejściu zmian skórnych ▪ Duża bolesność zmian ▪ Łysienie ▪ Dystrofia płytek paznokciowych ▪ Zmiany w obrębie błon śluzowych ▪ Zapalenie języka ▪ Nadżerki, owrzodzenia i strupy	▪ Depresja ▪ Ataksja ▪ Osłabienie mięśni ▪ Demencja ▪ Psychozy ▪ Upośledzenie funkcji poznawczych ▪ Pobudzenie i nerwowość

Histopatologia

- Naskórek zmieniony martwiczo z obecnością dyskeratozy i akantolizy. Tworzenie krost podrogowych i okołonaczyniowych nacieków limfohistiocytarnych.

Diagnostyka

- Oznaczenie poziomu glukagonu we krwi (bardzo wysokie wartości, powyżej 1000 pg/ml).
- Niedokrwistość normochromiczna.
- Należy oznaczać poziom glukozy, cynku, aminokwasów (hipoalbuminemia), hipoproteinemia, hipocholesterolemia.
- Zalecane jest wykonanie szerokiej diagnostyki obrazowej celem zlokalizowania guza – USG, tomografia komputerowa, badania arteriograficzne.

Diagnostyka różnicowa

- Zespół Lyella, pęcherzyca liściasta, choroba Haileya-Haileya, łuszczyca krostkowa, łojotokowe zapalenie skóry.

Leczenie

- Leczenie operacyjne jest leczeniem z wyboru. Chirurgiczne usunięcie guza trzustki.
- Po zabiegu leczenie cytostatyczne, głównie 5-fluorouracylem, które przedłuża życie chorych i hamuje rozwój przerzutów.
- Pacjenci z licznymi nieoperacyjnymi zmianami są zwykle leczeni streptozocyną i czasami 5-fluorouracylem, co redukuje poziom glukagonu w surowicy i daje poprawę zmian skórnych.
- Objawowe leczenie miejscowe: okłady ze środków odkażających, kremy i aerosole z dodatkiem kortykosteroidów.

Rokowanie

- Postęp choroby zależy od zaawansowania nowotworu i jego leczenia. W przypadku guzów nieoperacyjnych okres przeżycia wynosi ponad 10 lat.
- Po usunięciu guza objawy chorobowe ustępują, ale nawracają w przypadku przerzutów.

Grupy wsparcia i linki zewnętrzne

- http://dermnetnz.org/systemic/necrolytic-erythema.html
- http://emedicine.medscape.com/article/1093550--overview
- http://en.wikipedia.org/wiki/Necrolytic_migratory_erythema

- http://www.jaad.org/article/0190-9622(95)90345-3/abstract

Piśmiennictwo

1. Echenique-Elizondo M., Elorza J.L., De Delas J.S.: Migratory necrolytic erythema and glucagonoma. Surgery 2003; 133 (4): 449-50.
2. Kobierzycka M., Czarnecka A.: Rumień nekrolityczny wędrujący u pacjenta z przerzutowym guzem endokrynnym trzustki – trudności diagnostyczne. Dermatol Klin 2007; 9 (4): 223-7.
3. Stark I., Mensing C.H., Sander C.A.: Necrolytic migratory erythema in glucagonoma syndrome. Hautarzt 2007; 5.
4. Zhang M., Xu X., Hu Z. i wsp.: clinical experience in diagnosis and treatment of glucagonoma syndrome. Hepatobiliary Pancreat Dis Int 2004; 3: 473-5.

GOEMINNE zespół

Lokalizacja	Fenotyp	Fenotyp Numer MIM
Xq28	*Goeminne TKCR syndrome*	314300

Synonimy
- TKCR *syndrome*, *torticollis*, *keloids*, *cryptorchidism*, *and renal dysplasia* (TKC), *Goeminne syndrome*.

Definicja
- Genetycznie uwarunkowany zespół z predyspozycją do tworzenia samoistnych keloidów.

Historia
- Opisany w 1968 r. przez Goeminnego.

Dziedziczenie
- Związany z chromosomem X, cechujący się niepełną dominacją.

Genetyka
- Chromosom X, *locus* q28.

Epidemiologia
- Brak danych.

Objawy kliniczne
- Asymetria twarzy.
- Niezstąpione jądra (*cryptorchidism*).
- Postępujący mięśniowy skurcz szyi (*torticollis*).
- Gorączka.
- Znamiona barwnikowe.
- Keloidy powstające samoistnie.
- Przewlekłe odmiedniczkowe zapalenie nerek.

Diagnostyka różnicowa
- Zespół Ehlersa-Danlosa, zespół Rubinsteina-Taybiego, zespół Touraine'a-Solente'a-Gole'a.

Leczenie
- Objawowe. Konsultacje neurologiczne, urologiczne, chirurgiczne, nefrologiczne.

Grupy wsparcia i linki zewnętrzne
- http://www.omim.org/entry/314300
- http://www.rightdiagnosis.com/medical/goeminne_syndrome.htm

Piśmiennictwo

1. Fryns J.P., Gevers D.: Goeminne syndrome (OMIM 314300): another male patient 30 years later. Genet Couns 2003; 14 (1): 109-11.
2. Geominne L.: A new probably X-linked inherited syndrome: congenital muscular torticollis, multiple keloids, cryptorchidism and renal dysplasia. Acta Genet Med Gemellol 1968; 17 (3): 439-67.
3. Mameros A., Norris J.E.C., Olsen B.R. i wsp.: Clinical aspects of familial keloids. Arch Dermatol 2001; 137 (11): 1429-34.

Goldenhar syndrome → GOLDENHARA zespół

GOLDENHARA zespół (ryc. G-17 do G-19)

Synonimy
- *Goldenhar syndrome*, *hemifacial microsomia* (HFM), *oculo-auriculo-vertebral syndrome*, *OAV syndrome*.

Definicja
- Zespół wad wrodzonych, charakteryzujący się jednostronną hipoplazją struktur twarzoczaszki.

Epidemiologia
- Częstość szacowana jest na 1:45 000-1:56 000.

Etiologia
- Większość to przypadki sporadyczne, pojedyncze przypadki dziedziczenia dominującego bądź recesywnego.

Ryc. G-17. Zespół Goldenhara (źródło: Wiedemann H.R., Dibbern H.: Syndromes. A collection of slides with an accompanying commentary. ROCOM 1982; S12).

Ryc. G-18. Zespół Goldenhara (źródło: Wiedemann H.R., Dibbern H.: Syndromes. A collection of slides with an accompanying commentary. ROCOM 1982; S13).

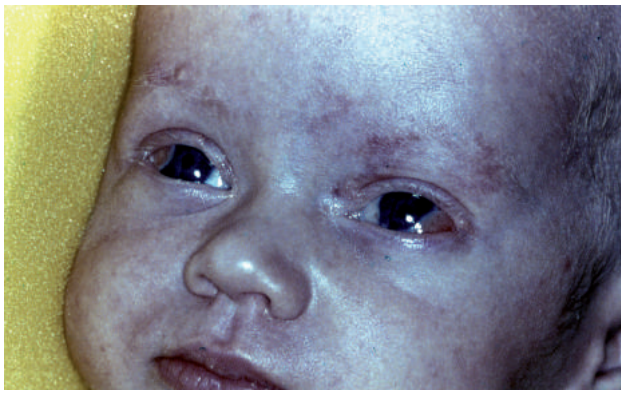

Ryc. G-19. Zespół Goldenhara (źródło: Wiedemann H.R., Dibbern H.: Syndromes. A collection of slides with an accompanying commentary. ROCOM 1982; S14).

Objawy kliniczne

Anomalie twarzoczaszki

- Jednostronne wady ucha zewnętrznego
- Anocja
- Wyrośle przeduszne
- Atrezja przewodu słuchowego zewnętrznego
- *Coloboma*
- *Strabismus*

Inne anomalie

- Anomalie kręgów
- Skolioza
- Anomalia Klippla-Feila
- Anomalie układu sercowo-naczyniowego
- Anomalie ośrodkowego układu nerwowego (OUN)

Grupy wsparcia i linki zewnętrzne

- http://www.goldenhar.org.uk
- http://www.faces-cranio.org
- http://omim.org/entry/164210
- http://rarediseases.info.nih.gov/gard/6540/goldenhar-disease/resources/1
- http://ghr.nlm.nih.gov/condition/craniofacial-microsomia

Piśmiennictwo

1. Gorlin R.J.: Branchial arch and oro-acral disorders, [w:] Gorlin R.J., Cohen M.M. Jr., Levin L.S. (red.): Syndromes of the Head and Neck. London: Oxford Univ Press 1990.
2. Morrison P.J., Mulholland H.C., Craig B.G., Nevin N.C.: Cardiovascular abnormalities in the oculo-auriculo-vertebral spectrum (Goldenhar syndrome). Am J Med Genet 1992; 44 (4): 425-8.

Goltz-Gorlin syndrome → GOLTZA zespół

GOLTZA zespół

Lokalizacja	Fenotyp	Fenotyp Numer MIM	Gen/*locus*	Gen/*locus* Numer MIM
Xp11.23	*Focal dermal hypoplasia*	305600	*PORCN*	300651

Synonimy
- *Focal dermal hypoplasia*, *Jessner-Cole syndrome*, *Goltz-Gorlin syndrome*.

Definicja
- Jest to postać dysplazji ektodermalnej cechującej się pierwotnie objawami skórnymi w postaci ognisk zanikowych lub hipoplastycznych obecnych od urodzenia z następowym zajęciem wielu narządów.

Historia
- Choroba pierwotnie opisana przez dermatologów Maxa Jessnera i Harolda Newtona Cole'a na początku XX wieku.
- Szczegóły kliniczne zespołu zostały opisane przez Roberta Goltza i Roberta Gorlina w 1962 r., którzy pracowali razem na Uniwersytecie Kolumbia.

Dziedziczenie
- Dominujące związane z chromosomem X.

Objawy kliniczne
- Zmiany obecne są zwykle od urodzenia, ale mogą rozwinąć się później.

Objawy dermatologiczne	Objawy z innych układów i narządów
▪ Symetryczne zaniki i linijne (często wzdłuż linii Blaschko) lub siateczkowate przebarwienia cienkiej, różowej lub czerwonej skóry z możliwością wystąpienia owrzodzenia ▪ Zmiany mogą dotyczyć różnych obszarów ciała i mieć różną rozległość ▪ Obecność wypuklin skóry i tkanki podskórnej w obrębie defektów skórnych ▪ Mnogie brodawczaki błon śluzowych i skóry ▪ Włosy głowy suche i przerzedzone ▪ Zmiany dystroficzne paznokci	▪ Brodawczaki warg i hipoplastyczne zęby, mikroftalmia ▪ Anomalie oczne: koloboma tęczówki i naczyniówki, zez ▪ Nisko osadzone uszy ▪ Niedobory wzrostu i asymetria kończyn, kifoskolioza, niedorozwój kości miednicy ▪ Anomalie palców: syndaktylia, adaktylia, klinodaktylia, polidaktylia, kamptodaktylia ▪ Prążkowania kości długich (*osteopathia striata*) ▪ Wady układu krążenia, przewodu pokarmowego, układu moczowego ▪ Objawy opóźnienia umysłowego ▪ Nawracające infekcje

Histopatologia
- Obecność małych, ułożonych okołonaczyniowo w warstwie brodawkowatej skóry lipocytów. Zanik włókien kolagenowych. Możliwość pozornych przepuklin tkanki tłuszczowej podskórnej. Zmiany typu *lentigo-like* spowodowane odkładaniem się barwnika w keratynocytach warstwy podstawnej.

Diagnostyka
- Badania radiologiczne kości.
- Możliwość badań prenatalnych.

Genetyka
- Zespół jest związany z heterozygotycznymi mutacjami (co najmniej 80) w genie *PORCN* na chromosomie X.

Epidemiologia
- 90% chorych stanowią kobiety, a 10% mężczyzn ma mozaikowe i/lub heterozygotyczne mutacje w *PORCN*.
- Na świecie zgłoszono 200-300 zachorowań.

Etiopatogeneza
- Gen *PORCN* jest odpowiedzialny za modyfikację różnych białek, np. Wnt. Sygnalizacja Wnt jest najważniejsza dla prawidłowego rozwoju embrionalnego skóry, kości i innych narządów. Wady występujące w tym zespole związane są z brakiem sygnałowania drogą Wnt.

Diagnostyka różnicowa
- Dziedziczenie autosomalnie recesywnie zespół Setleisa z mutacjami w genie *TWIST2*.
- Zespół Rothmunda-Thomsona.
- Aplazja wrodzona skóry (*aplasia cutis congenita*).
- Nietrzymanie barwnika (*incontinentia pigmenti*).
- Zespół Proteusza.

Leczenie
- Regularny wielospecjalistyczny nadzór nad pacjentem.
- Leczenie objawowe w miarę rozwoju zmian.

Rokowanie
- Dobre, uzależnione od wczesnego leczenia występujących anomalii.

Grupy wsparcia i linki zewnętrzne
- http://emedicine.medscape.com/article/1110936--followup#a2651
- http://en.wikipedia.org/wiki/Focal_dermal_hypoplasia
- http://omim.org/entry/305600
- http://dermnetnz.org/systemic/goltz.html
- http://ghr.nlm.nih.gov/condition/focal-dermal-hypoplasia

Piśmiennictwo

1. Bornholdt D., Oeffner F., Konig A. i wsp.: PORCN mutations in focal dermal hypoplasia: coping with lethality. Hum Mutat 2009; 30: 618-28. Note: Electronic Article. Erratum: Hum Mutat 2009; 30: 1472-3.
2. Goltz R.W., Henderson R.R., Hitch J.M. i wsp.: Focal dermal hypoplasia syndrome: a review of the literature and report of two cases. Arch Derm 1970; 101: 1-11.
3. Grzeschik K.H., Bornholdt D., Oeffner F. i wsp.: Deficiency of PORCN, a regulator of Wnt signaling, is associated with focal dermal hypoplasia. Nature Genet 2007; 39: 833-5.
4. Śmigiel R., Jakubiak A., Lombardi M.P. i wsp.: Co-occurence of severe Goltz-Gorlin syndrome and penatology of Cantrell: case report and review of the literature. Am J Med Genet 2011; 155A: 1102-5.
5. Wang X., Sutton V.R., Peraza-Llanes J.O. i wsp.: Mutations in X-linked PORCN, a putative regulator of Wnt signaling, cause focal dermal hypoplasia. Nature Genet 2007; 39: 836-8.

Gorączka Carrióna → CARRIÓNA choroba

Gorączka kociego pazura → PARINAUDA zespół

Gorączka Mense → WERNERA-HISA choroba

Gorączka okopowa → WERNERA-HISA choroba

Gorączka pięciodniowa → WERNERA-HISA choroba

Gorączka wołyńska → WERNERA-HISA choroba

Gorączka z Oroyi → CARRIÓNA choroba

GORHAMA zespół

Definicja
- Rzadko występująca choroba o nieznanej etiologii, charakteryzująca się samoistnymi masywnymi zanikami kości.

Objawy kliniczne
- Samoistne masywne zaniki (osteoliza) kości, często przebiegające z obrzękiem i nieprawidłowym nadmiernym rozrostem naczyń (*angiomatous proliferation*).
- Zanik kostny może dotyczyć tylko jednej kości lub zajmować tkanki miękkie i przyległe kości. Najczęściej zajmuje kości czaszki, stawu barkowego i miednicy.

Leczenie
- Chirurgiczne i radioterapia.

Rokowanie
- W niektórych przypadkach może dochodzić do samoistnej remisji.

Grupy wsparcia i linki zewnętrzne
- http://www.rarediseases.org/rare-disease-information/rare-diseases/byID/832/viewAbstract
- http://www.ncbi.nlm.nih.gov/pubmed/19969488

Piśmiennictwo

1. Chattopadhyay P., Bandyopadhyay A., Das S., Kundu A.J.: Gorham's disease with spontaneous recovery. Singapore Med J 2009; 50 (7).
2. Gorham L.W., Stout A.P.: Massive osteolysis (acute spontaneous absorption of bone, phantom bone, disappearing bone): its relation to hemangiomatosis. J Bone Joint Surg [Am] 1955; 37-A: 985-1004.
3. Johnson P.M., McClure J.G.: Observations on Massive Osteolysis: A Review of the Literature and Report of a Case. Radiology July 1958; 71: 28-42.
4. Yalniz E., Alicioglu B., Benlier E. i wsp.: Gorham-Stout Disease of the Humerus. JBR–BTR 2008; 91: 14-17.

Gorhama-Stouta zespół → GORHAMA zespół

Gorlina zespół → GORLINA-GOLTZA zespół

Gorlina zespół II → LEOPARD zespół

GORLINA-GOLTZA zespół (ryc. G-20, G-21)

Lokalizacja	Fenotyp	Fenotyp Numer MIM	Gen/*locus*	Gen/*locus* Numer MIM
9q22.32	*Basal cell nevus syndrome*	109400	*PTCH1*	601309

Synonimy
- Zespół nabłoniaków podstawnokomórkowych, zespół nabłoniaków znamionowych, *nevoid basal cell carcinoma syndrome* (NBCCS), *basal cell nevus syndrome* (BCNS), *multiple basal cell carcinoma syndrome*, *Gorlin syndrome*, *Gorlin-Goltz syndrome*.

Definicja
- Zespół dziedziczony autosomalnie dominująco, z występowaniem w dużej liczbie nabłoniaków podstawnokomórkowych od wczesnego dzieciństwa wraz z innymi wadami rozwojowymi, zwłaszcza układu kostnego i OUN.

Ryc. G-20. Zespół Gorlina-Goltza. Mnogie nabłoniaki powierzchowne na skórze tułowia. Blizny po krioterapii guzów.

Historia
- Zespół opisany po raz pierwszy przez Gorlina i Goltza w 1960 r. na podstawie raportów dotyczących 150 przypadków zespołu.

Dziedziczenie
- Choroba o dziedziczeniu autosomalnym dominującym.

Genetyka
- Związek z mutacjami w genie *PTCH1* w *locus* 9q22.3.

Epidemiologia
- Farndon i wsp. w 1992 r. oszacowali minimalną prewalencję BCNS na 1:57 000.
- Zespół ten może mieć 1:200 chorych z BCC (*basal cell carcinoma*).
- Występowanie jest dużo wyższe u osób, u których BCC rozwija się przed 19. r.ż.
- Reisner i wsp. podali częstość występowania zespołu na 1:600 000 żywych urodzeń (1994).

Objawy kliniczne
- Kryteria rozpoznawcze (**tab. G-3**).

Ryc. G-21. Zespół Gorlina-Goltza. Mnogie nabłoniaki powierzchowne na skórze klatki piersiowej. Blizny po krioterapii guzów.

Tabela G-3. Kryteria rozpoznawcze zespołu Gorlina-Goltza

Kryteria większe	Kryteria mniejsze
1. Dwa lub więcej ognisk BCC albo jedno przed 20. r.ż. **2.** Tobiel rogowaciejąca szczęki lub żuchwy **3.** Trzy lub więcej zmian skórnych dłoni i stóp **4.** Zwapnienia w sierpie mózgu **5.** Anomalie żeber	**1.** Makrocefalia **2.** Wrodzone wady, np. rozszczep wargi i/lub podniebienia **3.** Hiperteloryzm różnego stopnia, katarakta, małoocze **4.** Syndaktylia **5.** Wydatne guzy czołowe **6.** Włókniaki jajnika **7.** Wady kręgosłupa **8.** *Medulloblastoma* **9.** Torbiele epidermalne obwodowych części ciała

- Objawy kliniczne ujawniają się ok. 20. r.ż., ale u części chorych można je zaobserwować w dzieciństwie.
- W fazie początkowej, tzw. znamionowej, pojawiają się liczne ogniska raka podstawnokomórkowego przypominające włókniaki, *trichoepithelioma* lub znamiona barwnikowe. Liczba ich może wzrastać w okresie dojrzewania, kiedy przechodzą w formę onkogenną.
- Zmiany najczęściej występują na skórze karku i górnej części tułowia oraz na twarzy w okolicy oczodołów, nosa, na policzkach i górnej wardze.
- Liczne raki podstawnokomórkowe, które we wczesnym okresie przypominają znamiona melanocytowe lub włókniaki skóry, w okresie późniejszym – typowe nabłoniaki.
- Na skórze rąk i podeszew pojawiają się małe charakterystyczne zagłębienia o średnicy 2-3 mm i głębokości 1-3 mm. Występują u 75% chorych i są wynikiem zaburzonej keratynizacji. Obecne są również tłuszczaki i torbiele epidermalne.
- W układzie szkieletowym – duża czaszka, hiperteloryzm, torbiele zębopochodne w żuchwie, rzadziej w szczęce. Większość chorych ma wady szkieletowe dotyczące żeber (zrośnięte, dodatkowe, zdwojone), kręgosłupa (rozszczep, skolioza i kifoskolioza) oraz kości dłoni w postaci skrócenia czwartej kości śródręcza.
- Jednym z objawów jest obecność rogowaciejących torbieli (keratocyst) w szczęce, częściej w żuchwie, z towarzyszącymi dolegliwościami: obrzęk i tępy ból kości. Mogą tworzyć się przetoki do jamy ustnej. Proces tworzenia torbieli ulega spowolnieniu w czwartej dekadzie życia.
- W OUN: zwapnienie opony twardej, upośledzenie umysłowe.
- Ryzyko rozwoju nowotworów układowych (*medulloblastoma*, rak jajnika).
- Zespół Gorlina-Goltza często jest określany jako genodermatoza paraneoplastyczna.

Histopatologia
- Obraz raka podstawnokomórkowego.

Diagnostyka
- Kryteria kliniczne.
- Rozpoznanie potwierdza stwierdzenie dwóch objawów większych i przynajmniej dwóch objawów mniejszych.
- Pomocne może się okazać badanie poziomu fosfatazy zasadowej.
- Ortopantomogram żuchwy.
- RTG klatki piersiowej.

Diagnostyka różnicowa
- *Xeroderma pigmentosum*, albinizm oczno-skórny, zespół Rombo, zespół Bazexa-Dupré-Christola.

Leczenie
- Leczenie w większości przypadków uwarunkowane jest nasileniem występujących zaburzeń.
- Ogniska raka lub znamiona podejrzane o przemianę złośliwą można usuwać z wykorzystaniem lasera, elektrochirurgii, krioterapii lub wycinać.
- Torbiele kości szczęk leczy się chirurgicznie, wykonując cystektomię.
- Systematyczna kontrola chorych przez lekarza dermatologa i stomatologa.
- Znaczenie profilaktyczne może mieć unikanie ekspozycji na promieniowanie UV oraz stosowanie kremów z filtrem UV czy chemioprofilaktyka doustnymi retinoidami, vismodegib (Erivedge).

Rokowanie
- Zależne od wczesnego rozpoznania i leczenia zmian nowotworowych.

Grupy wsparcia i linki zewnętrzne
- http://www.experienceproject.com/groups/Have-Nevus-Syndrome-Basal-Cell-(gorlingoltz-Syndrome/98930

- http://www.gorlinsyndrome.org
- http://www.healthline.com/galecontent/goltz-syndrome
- http://www.makingcontact.org/index.php?ci=662
- http://ghr.nlm.nih.gov/condition/gorlin-syndrome

Piśmiennictwo

1. Dębski T., Jethon J.: Zespół Gorlina-Goltza – opis przypadku. Pol Merk Lek 2010; 28 (168): 466.
2. Fardon P.A., Del Maestro R.G., Evans D.G. i wsp.: Location of gene for Gorlin syndrome. Lancet 1992; 339: 581-82.
3. Gailani M.R., Bale S.J., Leffell D.J.: Developmental defects in Gorlin syndrome related to a putative tumor suppressor gene on chromosome 9. Cell 1992; 69: 111-7.
4. Gorlin R.J., Goltz R.W.: Multiple nevoid basal-cell epithelioma, jaw cysts and bifid rib syndrom. N Engl J Med 1960; 262: 908-12.
5. Osmola K., Nowaczyk M.T., Osmola A. i wsp.: Nawracające torbiele żuchwy w zespole nabłoniaków znamionowych. Nowiny Lekarskie 2006; 75: 65-9.
6. Reisner K.R., Riva R.D., Cobb R.J. i wsp.: Treating nevoid basal cell carcinoma syndrome. J Am Dent Assoc 1994; 125: 1007-11.

Gottron syndrome → DARIERA-GOTTRONA zespół

GOTTRONA zespół (ryc. G-22 do G-26)

Synonimy

- *Acrogeria Gottrona*, akrogeria Gottrona, metageria, *acrometageria*.

Definicja

- Genetycznie uwarunkowane zaburzenie tkanki sprężystej.

Historia

- Gottron w 1940 r. opisał brata (16 lat) i siostrę (19 lat), których ręce i stopy wydawały się starsze już w niemowlęctwie z powodu bardzo cienkiej skóry. Ogólny rozwój fizyczny i mentalny był prawidłowy.

Dziedziczenie

- Autosomalne recesywne lub dominujące.

Epidemiologia

- Występuje bardzo rzadko.

Objawy kliniczne

- Zmiany pojawiają się po urodzeniu.
- Chorzy o prawidłowej budowie ciała.

Ryc. G-22. Zespół akrogeria Gottrona (dzięki uprzejmości dr. Tahira Shehzada, Pakistan).

Ryc. G-23. Zespół akrogeria Gottrona (dzięki uprzejmości dr. Tahira Shehzada, Pakistan).

Ryc. G-24. Zespół akrogeria Gottrona (dzięki uprzejmości dr. Tahira Shehzada, Pakistan).

Ryc. G-25. Zespół akrogeria Gottrona (dzięki uprzejmości dr. Tahira Shehzada, Pakistan).

Ryc. G-26. Zespół akrogeria Gottrona (dzięki uprzejmości dr. Tahira Shehzada, Pakistan).

- W obrębie cienkich kończyn skóra jest stwardniała i przylega do podłoża, jest łatwo urażalna, naczynia krwionośne są wyraźnie widoczne.
- Twarz ma wygląd starczy ze względu na obecność mikrognacji i dziobatego nosa.
- Rzadko zmiany skórne rozpoczynają się od rumieni przypominających *acrodermatitis chronica atrophicans*.
- Dystrofia płytek paznokciowych.

Histopatologia
- W okolicach odsłoniętych i narażonych na urazy włókna sprężyste są pozbijane w nieregularne masy wśród włókien kolagenowych.

Diagnostyka
- Badanie histopatologiczne skóry.

Diagnostyka różnicowa
- Twardzina, zespół Ehlersa-Danlosa typu 4.

Leczenie
- Objawowe.

Grupy wsparcia i linki zewnętrzne
- http://en.wikipedia.org/wiki/Acrogeria
- http://www.omim.org/entry/201200
- http://www.rightdiagnosis.com/a/acrogeria_gottron_type/basics.htm
- http://medind.nic.in/maa/t13/i4/maat13i4p406.pdf
- http://pimp.kr.starflr.info/omim
- http://www.jpad.org.pk

Piśmiennictwo

1. Błaszczyk M., Depaepe A., Nuytincle L. i wsp.: Acrogeria of the Gottron type in a mother and son. Eur J Dermatol 2000; 10: 36-40.
2. Bruckner-Tuderman L., Vogel A., Schnyder U.W.: Fibroblasts of an acrogeria patient produce normal amounts of type I and III collagen. Dermatologica 1987; 174: 157-65.
3. Gottron H.: Familiaere Akrogerie. Arch Derm Syph 1940; 181: 571--83.
4. Jabłońska S., Błaszczyk M., Majewski S.: Zmiany twardzinopodobne – związek z chorobami układowymi. Przegl Dermatol 2000; 4: 303-14.

A B C D E F G H I J K L Ł M N O P R S Ś T U V W X Y Z Ź Ż

Gougerot-Carteaud syndrome → GOUGEROTA-CARTEAUDA zespół

GOUGEROTA-BLUMA choroba

Synonimy
- Plamicze liszajowate zapalenie skóry, *purpuric pigmented lichenoid dermatitis*.

Definicja
- Postać liszajowatej, wybroczynowej, postępującej plamicy barwnikowej u osób starszych, umiejscowionej na kończynach dolnych, rzadko na tułowiu.

Objawy kliniczne
- Krwotoczne wybroczyny, liszajowate drobne (wielkości łebka szpilki) grudki koloru czerwonego, purpurowego do brązowego z towarzyszącym świądem.

Diagnostyka różnicowa
- Liszaj złocisty i inne plamicze zapalenia naczyń.

Leczenie
- Miejscowo stosuje się słabe kortykosteroidy w kremie. W przypadkach cięższych zaleca się ogólnie steroidy w małych dawkach (20-40 mg prednizonu).

Grupy wsparcia i linki zewnętrzne
- http://emedicine.medscape.com/article/1084594--overview
- http://www.dermnetnz.org/vascular/capillaritis.html
- http://www.rightdiagnosis.com/medical/pigmented_purpuric_lichenoid_dermatitis_of_gougerot_and_blum.htm
- http://www.whonamedit.com/synd.cfm/2079.html

Piśmiennictwo

1. Barnhill R.L., Braverman I.M.: Progression of pigmented purpura-like eruptions to mycosis fungoides: report of three cases. J Am Acad Dermatol 1988; 19 (1 Pt 1): 25-31.
2. Hanna S., Walsh N., D'Intino Y., Langley R.G.: Mycosis fungoides presenting as pigmented purpuric dermatitis. Pediatr Dermatol 2006; 23 (4): 350-4.
3. Kocaturk E., Kavala M., Zindanci I. i wsp.: Narrowband UVB treatment of pigmented purpuric lichenoid dermatitis (Gougerot-Blum). Photodermatol Photoimmunol Photomed 2009; 25 (1): 55-6.
4. Tsao H., Lerner L.H.: Pigmented purpuric eruption associated with injection medroxyprogesterone acetate. J Am Acad Dermatol 2000; 43 (2 Pt 1): 308-10.

GOUGEROTA-CARTEAUDA zespół (ryc. G-27, G-28)

Synonimy
- *Papillomatosis confluens et reticularis*, *confluent and reticulated papillomatosis*, *Gougerot-Carteaud syndrome*.

Definicja
- Choroba występująca sporadycznie pod postacią wykwitów grudkowych tworzących siateczkowate ogniska na skórze tułowia.

Historia
- Gougerot i Carteaud opisali zlewną, barwnikową, siateczkowatą papilomatozę w 1927 i 1932 r.

Epidemiologia
- Sporadycznie występująca choroba. Możliwa predyspozycja genetyczna.

Etiologia
- Nieznana. Występujące zaburzenia rogowacenia mogą być nieprawidłową reakcją na produkty drobnoustrojów.
- Sugerowano związek z obecnością *Malassezia furfur* (zwłaszcza u małych dzieci).
- Możliwy związek z *acanthosis nigricans*, a zwłaszcza z *pseudoacanthosis nigricans*, ze względu na podobne czynniki ryzyka (ciemna karnacja, otyłość).

Objawy kliniczne
- Początek choroby najczęściej przed okresem dojrzewania, zwłaszcza u dziewcząt.
- Na skórze mostka, karku i pleców rozwój małych grudek wielkości ok. 0,5 cm o charakterze brodawek płaskich lub łojotokowych, barwy szarobrunatnej, stopniowo obejmujących skórę klatki piersiowej, nadbrzusza oraz pleców, bez dolegliwości subiektywnych.
- Charakterystyczny siateczkowaty układ wykwitów z tendencją do zlewania się w większe ogniska.
- W okolicy fałdów szyjnych wykazują podobieństwo do rogowacenia ciemnego.
- Typy kliniczne choroby
  — Przebarwiony brodawkowaty.
  — Zlewny siateczkowaty.

Ryc. G-27. Zespół Gougerota-Carteauda (źródło: https www.dermquest.com image library large 041319HB.JPG).

Ryc. G-28. Zespół Gougerota-Carteauda (źródło: https www.dermquest.com image library large 041319HB.JPG).

— Zlewny monetowaty.

Histopatologia
- Przerost brodawek skóry (*papillomatosis*), nadmierne rogowacenie (*orthokeratosis*), przebarwienia (*hyperpigmentationes*).

Diagnostyka różnicowa
- Rogowacenie ciemne, łupież pstry, choroba Dariera.

Leczenie
- Miejscowe i/lub ogólne retinoidy (izotretynoina 0,5-2,0 mg/kg m.c./d przez 2-3 miesiące lub 1 mg/kg/d przez 20 miesięcy).
- W niektórych przypadkach ogólne antybiotyki (minocyklina, azytromycyna), w innych leczenie przeciwgrzybicze.

Rokowanie
- Brak skłonności do samoistnego ustępowania.

Grupy wsparcia i linki zewnętrzne
- http://emedicine.medscape.com/article/1106748--overview
- http://www.ncbi.nlm.nih.gov/pubmed/8647705
- http://www.enzyklopaedie-dermatologie.de/login/n/h/2885_1.htm
- https://www.karger.com/Article/Abstract/249765

Piśmiennictwo

1. Gougerot H., Carteaud A.: Neve forme der pappillomatose. Arch Dermatol Syph 1932; 165: 232-67.
2. Gougerot H., Carteaud A.: Papillomatose pigmentee incominee. Bull So Fr Dermatol Syph 1927; 34: 719-21.
3. Hagedom M., Schalchter A.: Morphological studies of papillomatosis confluens et reticularis in diabetes mellitus. Dermatologica 1983; 167 (3): 127-34.
4. Harper J., Oranje A., Prose N.: Textbook of Pediatric Dermatology, t. 2, Blackwell Publishing 2006; 19.7-19.11.
5. Kretzschmar L., Metze D., Vehring K.H. i wsp.: Papillomatosis confluens et reticularis. Successful therapy with minocycline. Hautarzt 1996; 47 (3): 209-13.
6. Weigl L.B., Beham A., Schnopp C. i wsp.: Papilomatosis confluens et reticularis Erflogreiche Therapie mit Azithromycin. Hautarzt 2001; 52 (1): 947-49.

Graham-Little-Piccardi-Lasseur syndrome → GRAHAMA-LITTLE'A zespół

GRAHAMA-LITTLE'A zespół (ryc. G-29 do G-31)

Synonimy
- *Graham-Little-Piccardi-Lasseur syndrome*.

Definicja
- To rzadka i niezwykła postać liszaja mieszkowego (*lichen planopilaris*), charakteryzująca się obecnością łysienia bliznowaciejącego na skórze głowy, rogowacenia mieszkowego na tułowiu i kończynach i niebliznowaciejącej utraty włosów w okolicy łonowej i pod pachami.

Historia
- Po raz pierwszy opisany przez Picardiego w 1914 r. pod nazwą *cheratosi spinulosa*. W 1915 r. podobny przypadek opublikował Ernst Graham-Little.

Epidemiologia
- Zespół częściej dotyczy kobiet po menopauzie i trwa od 6 miesięcy do 10 lat.

Etiopatogeneza
- Nieznana, możliwa autoimmunologiczna.

Objawy kliniczne
- Triada objawów
  - — Wieloogniskowe łysienie bliznowaciejące głowy.
  - — Niebliznowaciejące łysienie okolic pachowych i pachwinowych.
  - — Rogowacenie mieszkowe tułowia i kończyn.

Histopatologia
- Choroba dotyczy górnej części jednostki włosowo-łojowej, w której występuje naciek limfohistiocytowy i destrukcja komórek warstwy podstawnej. Mieszki i gruczoły łojowe stopniowo niszczone przez nacieki zapalne zastępuje tkanka włóknista i rozwija się bliznowacenie.

Ryc. G-29. Zespół Grahama-Little'a.

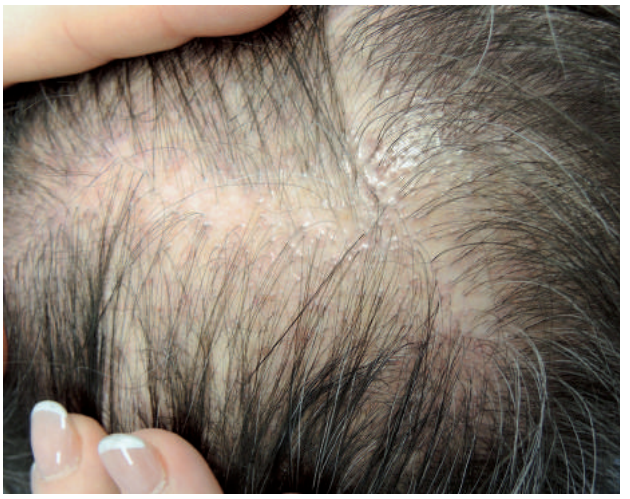

Ryc. G-30. Zespół Grahama-Little'a.

Diagnostyka różnicowa
- Tarczkowy toczeń rumieniowaty, łysienie rzekomoplackowate Brocqa, kiła, *centrifugal scarring alopecia*.

Leczenie
- Miejscowo lub ogólnie glikokortykosteroidy, retinoidy, metoda PUVA lub skojarzona metoda: glikokortykosteroidy ogólnie lub miejscowo + PUVA, cyklosporyna A (4 mg/kg m.c./d).

Grupy wsparcia i linki zewnętrzne
- http://emedicine.medscape.com/article/1073743--overview
- http://www.zsd.si/ACTA/PUBLIC_HTML/acta-apa-10-3/8.pdf
- http://dermnetnz.org/hair-nails-sweat/graham--little.html

Piśmiennictwo

1. Ghislain P.D., Van Eeckhout P., Ghislain E.: Lassueur-Graham Little-Piccardi syndrome: a 20-year follow-up. Dermatology 2003; 206 (4): 391-2.
2. Graham-Little E.G.: Folliculitis decalvans et atrophicans. Br J Dermatol 1915; 27: 183-5.
3. László F.G.: Graham-Little-Piccardi-Lasseur syndrome: case report and review of the syndrome in men. Int J Dermatol 2014; 53 (8): 1019-22.
4. Mirmirani P., Willey A., Price V.H.: Short course of oral cyclosporine in lichen planopilaris. J Am Acad Dermatol 2003; 49 (4): 667-71.
5. Zegarska B., Kallas D., Schwartz R.A. i wsp.: Graham-Little syndrome. Acta Dermatovenerol Alp Panonica Adriat 2010; 19 (3): 39-42.

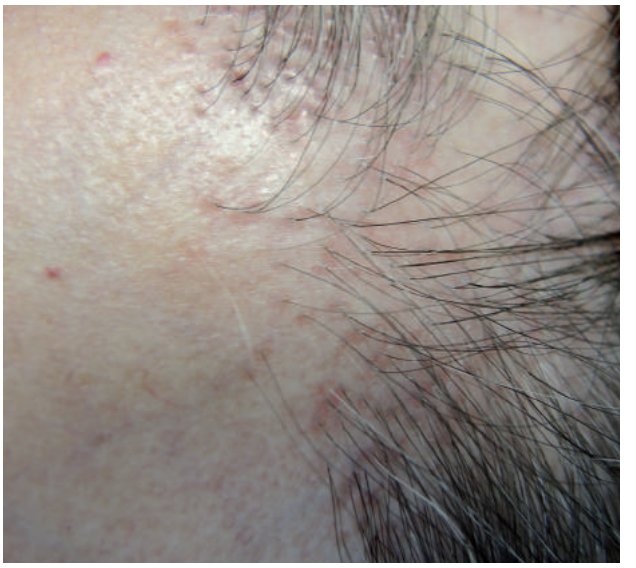

Ryc. G-31. Zespół Grahama-Little'a.

Granuloma multiforme → NKANU-MKARA choroba

Granulomatosis allergica Churg-Strauss → CHURGA-STRAUSS zespół

Granulomatosis disciformis chronica et progressiva Miescher → OPPENHEIMA-URBACHA choroba

Granulomatosis tuberculoides pseudosclerodermiformis Gottron → OPPENHEIMA-URBACHA choroba

Granulomatosis, familial juvenile systemic → BLAUA zespół

Granulomatosis, familial, Blau type → BLAUA zespół

Granulomatous inflammatory arthritis dermatitis and uveitis, familial → BLAUA zespół

GRAVESA-BASEDOWA choroba

Synonimy
- *Morbus Basedowi*, *Morbus Graves*, *struma diffusa toxica*, *thyrotoxicosis*.

Definicja
- Choroba gruczołu tarczowego o podłożu autoimmunologicznym, w której autoantygenem jest receptor TSH (TSHR), będąca przyczyną nadczynności tarczycy.

Historia
- Obraz kliniczny choroby pierwszy przedstawił Caleb Hillier Parry w 1786 r. w swoich niepublikowanych za życia pracach. Szerzej choroba opisana została przez Włochów Giuseppe Flajaniego w 1802 r. i Antonia Giuseppe Testa w 1810 r.
- Dokładne opisy choroby przedstawili w 1835 r. Robert James Graves z Irlandii i w 1840 r. Karl Adolph von Basedow, który zauważył charakterystyczną triadę objawów: wole, wytrzeszcz i tachykardię.

Dziedziczenie
- Istotną rolę odgrywa predyspozycja dziedziczna. Wykazano rolę HLA-DR3 i genu *CTLA-4*.

Genetyka
- Podatność na chorobę Gravesa (GRD1) jest mapowana na chromosomie 14q31.

Objawy kliniczne
- Nawracający przebieg z okresami zaostrzeń i remisji.

Epidemiologia
- Występuje u ok. 2% populacji kobiet, częściej w wieku średnim (30-50 lat).
- Choroba występuje 10-krotnie częściej u kobiet niż u mężczyzn, często ujawnia się po porodzie.

Etiopatogeneza
- Autoprzeciwciała przeciw receptorowi TSH (anty-TSHR), które pobudzają czynność komórek pęcherzykowych, prowadząc do nadczynności tarczycy.
- Przeciwciała anty-TSHR, łącząc się z receptorem TSH obecnym na błonie komórkowej tyreocytów, wywołują ich nadmierną aktywację, prowadząc do wzmożonego wydzielania hormonów.
- W rozwoju choroby istotną rolę odgrywa prezentacja antygenów tarczycowych limfocytom T, które z kolei aktywują limfocyty B przekształcające się w plazmocyty i produkujące anty-TSHR.
- Mechanizmy odpowiedzi komórkowej przeciwko receptorom TSH obecnym w fibroblastach oczodołów prowadzą do orbitopatii tarczycowej. Uczestniczą w niej aktywowane limfocyty typu TH1, wydzielające cytokiny, które nasilają proliferację fibroblastów. W wyniku aktywacji limfocytów Th2 dochodzi do stłuszczenia i włóknienia w obrębie oczodołu, co prowadzi do upośledzenia czynności gałki ocznej i do utrwalenia wytrzeszczu.

- Powiększenie gruczołu tarczowego (wole).

Objawy nadczynności tarczycy	Objawy zapalenia autoimmunologicznego	Obecność innych chorób autoimmunologicznych
▪ Nerwowość ▪ Zmęczenie ▪ Wzmożona potliwość ▪ Nietolerancja ciepła ▪ Kołatanie serca ▪ Ubytek masy ciała ▪ Tachykardia ▪ Drżenie mięśniowe ▪ Zwiększone napięcie tętna	▪ Tkanek miękkich oczodołu – wytrzeszcz gałek ocznych (*exophtalmus*) ▪ Skóry – obrzęk śluzowaty podudzi (*myxoedema pretibiale*) ▪ Akropachia tarczycowa (→ EMO zespół)	▪ Niedokrwistość złośliwa ▪ Miastenia ▪ Reumatoidalne zapalenie stawów ▪ Autoimmunologiczna marskość wątroby ▪ Bielactwo i łysienie plackowate

Diagnostyka
- Badania hormonalne (spadek TSH, wzrost FT4, rzadziej wzrost FT3).
- Badania obrazowe tarczycy (USG, scyntygrafia).
- Biopsja aspiracyjna cienkoigłowa.
- Badanie okulistyczne.
- Immunologia: obecność w surowicy autoprzeciwciał przeciw receptorowi TSH (anty-TSHR) lub przeciw tyreoperoksydazie (anty-TPO).

Diagnostyka różnicowa
- Wole guzkowe toksyczne, pojedynczy guzek autonomiczny, choroba Hashimoto, *pheochromocytoma*.

Leczenie
- Brak leczenia przyczynowego.
- Leczenie nadczynności tarczycy (tyreostatyki: tiamazol, sól jodowa lewoskrętnej tyroksyny L-T4) i orbitopatii tarczycowej (terapia pulsowa: metyloprednizolon i.v.), leczenie jodem promieniotwórczym, leczenie operacyjne.

Rokowanie
- Nieleczona nadczynność tarczycy może ulec samoistnej remisji, ale wcześniej mogą wystąpić groźne dla życia powikłania (przełom tarczycowy, udar mózgu, zawał serca).
- Leczenie farmakologiczne przyspiesza uzyskanie remisji, ale nie zapobiega nawrotowi, który pojawia się w 50% przypadków.

Grupy wsparcia i linki zewnętrzne
- http://en.wikipedia.org/wiki/Graves'_disease
- http://emedicine.medscape.com/article/120619--overview
- http://emedicine.medscape.com/article/920283--overview
- http://www.nlm.nih.gov/medlineplus/ency/article/000358.htm

Piśmiennictwo

1. Bartalena L., Tanda M.L., Piantanida E. i wsp.: Relationship between management of hyperthyroidism and course of the ophthalmopathy. J Endocrinol Invest 2004; 27: 288-94.
2. Boelaert K., Newby P.R., Simmonds M.J. i wsp.: Prevalence and relative risk of other autoimmune diseases in subjects with autoimmune thyroid disease. Am J Med 2010; 123 (2): 183-9.
3. Cruz A.A., Akaishi P.M., Vargas M.A. i wsp.: Association between thyroid autoimmune dysfunction and non-thyroid autoimmune diseases. Ophthal Plast Reconstr Surg 2007; 23 (2): 104-8.
4. Genovese B.M., Noureldine S.I., Gleeson E.M. i wsp.: What is the best definitive treatment for graves' disease? A systematic review of the existing literature. Ann Surg Oncol 2013; 20 (2): 660-7.
5. Iwama S., Ikezaki A., Kikuoka N. i wsp.: Association of HLA-DR, -DQ genotype and CTLA-4 gene polymorphism with Graves' disease in Japanese children. Horm Res 2005; 63 (2): 55-60.
6. Jacobson E.M., Tomer Y.: The CD40, CTLA-4, thyroglobulin, TSH receptor, and PTPN22 gene quintet and its contribution to thyroid autoimmunity: back to the future. J Autoimmunol 2007; 28 (2-3): 85-98.
7. Ludgate M., Baker G.: Inducing Graves' ophthalmopathy. J Endocrinol Invest 2004; 27: 211-5.

GREITHERA zespół (ryc. G-32 do G-35)

Lokalizacja	Fenotyp	Fenotyp Numer MIM	Gen/*locus*	Gen/*locus* Numer MIM
12q13.13	*Palmoplantar keratoderma, epidermolytic*	144200	*KRT1*	139350
17q21.2	*Palmoplantar keratoderma, epidermolytic*	144200	*KRT9*	607606

Synonimy
- *Hereditary acrokeratotic poikiloderma*, zespół Dowlinga, zespół Weary'ego, poikilodermia z rogowaceniem, *keratosis palmaris et plantaris familiaris*, *palmoplantar keratoderma*, *Vorner type*, *keratosis of Greither*.

Definicja
- Zespół chorobowy zaliczany do poikilodermii wrodzonych, często związany ze spektrum zespołu Kindler.

Dziedziczenie
- Autosomalne dominujące.

Epidemiologia
- Zespół występuje rzadko. W USA dotkniętych jest ok. 200 000 osób.

Objawy kliniczne
- Zmiany skórne o charakterze początkowo zapalnym, pęcherzowym, później z cechami zaniku i brodawkowatymi grudkami w akralnych okolicach ciała, w obrębie zginaczy, kolan, łokci i twarzy.
- Peyton i wsp. wyróżnili 4 typy w rozwoju zmian klinicznych
  - Rozwój wykwitów pęcherzykowo-krostkowych ograniczonych do rąk i stóp w okresie 1-3. miesiąca życia z ustępowaniem w okresie późnego dzieciństwa.
  - Rozsiane zmiany wypryskowe, czasami przypominające atopowe zapalenie skóry, rozwijające się w wieku 3-6 miesięcy i całkowicie ustępujące w 5. r.ż.
  - Stopniowy rozwój rozlanej poikilodermii z siateczkowatymi i prążkowatymi zanikami, które oszczędzają twarz, głowę i uszy. Poikilodermia utrzymuje się do wieku dorosłego.
  - Rozwój keratotycznych grudek na rękach, stopach, łokciach i kolanach zwykle przed 5. r.ż., które utrzymują się przez całe życie.

Ryc. G-32. Zespół Greithera. Keratodermia *palmoplantaris transgrediens et progrediens* (ze zbiorów prof. Janusza Urbana).

Ryc. G-33. Zespół Greithera. Keratodermia *palmoplantaris transgrediens et progrediens* (ze zbiorów prof. Janusza Urbana).

Ryc. G-34. Zespół Greithera. Keratodermia *palmoplantaris transgrediens et progrediens* (ze zbiorów prof. Janusza Urbana).

Ryc. G-35. Zespół Greithera. Keratodermia *palmoplantaris transgrediens et progrediens* (ze zbiorów prof. Janusza Urbana).

Leczenie
- Objawowe zmian skórnych. Unikanie urazów mechanicznych.

Rokowanie
- Dobre.

Grupy wsparcia i linki zewnętrzne
- http://en.wikipedia.org/wiki/Palmoplantar_keratoderma
- http://omim.org/entry/144200
- http://www.ncbi.nlm.nih.gov/pubmed/16227096
- http://www.obgynnews.com/fileadmin/qhi_archive/ArticlePDF/CT/065030141.pdf
- http://www.whonamedit.com/synd.cfm/1800.html
- http://www.rightdiagnosis.com/medical/greither_disease.htm

Piśmiennictwo

1. Braun-Falco O., Plewig G., Wolff H.H., Burgdorf W.H.C.: Dziedziczne choroby tkanki łącznej, [w:] Dermatologia, t. 2, wyd. polskie, Wyd. Czelej, Lublin 2002; 729.
2. Draznin M.B., Esterly N.B., Fretzin D.F.: Congenital poikiloderma with features of hereditary acrokeratotic poikiloderma. Arch Dermatol 1978; 114 (8): 1207-10.
3. Krunic A.L.J.: Hereditary bullous acrokeratotic poikiloderma of Weary-Kindler associated with pseudoainhum and sclerotic bands. Intern J Dermatol 1997; 36 (7): 529-33.
4. Peyton E., Weary M.D., Walter F. i wsp.: Hereditary acrokeratotic poikiloderma. Arch Dermatol 1971; 103 (4): 409-22.

GRIERSONA-GOPALANA zespół

Synonimy
- Zespół palących stóp, zespół piekących stóp, *burning feet syndrome*.

Definicja
- Bolesne palenie stóp, zwykle związane ze schorzeniami wewnętrznymi, neurologicznymi lub z niedoborami witamin.

Historia
- W 1946 r. Gopalan opisał występowanie objawów zespołu u kobiet w wieku 20-40 lat wśród ubogich mieszkańców południowych Indii.
- Termin *burning feet* został po raz pierwszy użyty w 1946 r. przez brytyjskiego lekarza J. Simpsona leczącego wyniszczonych żołnierzy.

Epidemiologia
- Przewaga występowania u kobiet między 20. a 40. r.ż.
- Częściej obserwowany w Indiach i w krajach afrykańskich.

Etiologia
- Czynnik dziedziczny.
- Czynniki mechaniczne: ucisk na nerwy obwodowe, podobnie jak np. w zespole kanału nadgarstka.
- Przyczyny psychosomatyczne.
- Współwystępuje w przebiegu takich schorzeń, jak: neuropatie obwodowe, cukrzyca, niewydolność nerek (dializy), niedoczynność tarczycy, reumatoidalne zapalenie stawów, alkoholizm, nowotwory, zmiany rozrostowe w rdzeniu kręgowym, niedobór witaminy B, stosowanie talidomidu i izoniazydu. Opisano przypadki zespołu palących stóp u pacjentów z HIV/AIDS.

Objawy kliniczne
- Bolesne mrowienie oraz palenie podeszew stóp występuje najczęściej w nocy. Może dotyczyć kostek i kończyn dolnych. Czasem w ciągu dnia pod wpływem wzmożonej aktywności fizycznej.
- Przeczulica, wzrost ciepłoty skóry. Zmiany naczynioruchowe stóp związane z nadmiernym poceniem i ogólnym wyniszczeniem.
- Ulgę przynosi odkrycie stóp lub zwieszenie ich z brzegu łóżka, a także zanurzenie stóp w zimnej wodzie.
- Zmiany oczne: *scotoma*, *amblyopia*.

Diagnostyka różnicowa
- Odmrożenia, inne schorzenia neurologiczne z bolesnymi parastezjami w obrębie kończyn, erytromelalgia, zespół niespokojnych nóg.

Leczenie
- Leczenie choroby podstawowej. Skuteczność kwasu acetylosalicylowego jest dyskusyjna – warto spróbować niskich dawek.
- Witaminy grupy B w przypadkach z ich udokumentowanym niedoborem.
- Noszenie wygodnego i przewiewnego obuwia i bawełnianych skarpet.
- Moczenie stóp w zimnej wodzie przez ok. 15 minut.
- Unikanie ekspozycji stóp na ciepło.

Rokowanie
- Zależne od choroby podstawowej.

Grupy wsparcia i linki zewnętrzne
- http://www.whonamedit.com/synd.cfm/1369.html
- http://www.rightdiagnosis.com/b/burning_feet_syndrome/intro.htm
- http://www.mayoclinic.com/health/burning-feet/MY00409/DSECTION=causes

Piśmiennictwo

1. Gopalan C.: The „burning feet syndrome" Indian Medical Gazette, Calcutta 1946; 81: 22-6 (abstr). Journal of the American Medical Association, Chicago 1946; 131: 1177.
2. Grierson J.: On the burning feet of natives. Transactions of the Medical and Physical Society of Calcutta 1826; 2: 275-80.
3. Makkar R.P., Arora A., Monga A. i wsp.: Burning feet syndrome. A clinical review. Aust Fam Physician 2003; 32 (12): 1006-9.
4. Simpson J.: „Burning feet" in Britisch prisoners-of-war in the Far Fast. Lancet 1946; 1: 959-61.
5. Stogbauer F., Young P., Kuhlenbaumer G. i wsp.: Autosomal dominant burning feet syndrome. J Neurol Neurosurg Psych 1999; 67: 78-81.

GRINSPANA zespół

Synonimy
- *Grinspan's syndrome*.

Definicja
- Rzadkie współistnienie liszaja płaskiego nadżerkowego jamy ustnej, cukrzycy i nadciśnienia tętniczego.

Historia
- Zespół opisany po raz pierwszy przez Grinspana w 1963 r. u 23 pacjentów, z których 7 prezentowało pełną triadę objawów. Grupper i Avul w 1965 r. nadali zespołowi obowiązującą obecnie nazwę zespołu Grinspana.

Etiopatogeneza
- Podkreśla się możliwość udziału leków przeciwcukrzycowych i hipotensyjnych w rozwoju zmian skórnych (postać jatrogenna).

Diagnostyka różnicowa
- Konieczna jest diagnostyka różnicowa postaci polekowej i samoistnej zespołu oraz obserwacja pacjenta po odstawieniu podejrzanego leku.

Grupy wsparcia i linki zewnętrzne
- http://www.gulfdermajournal.com/pdf/2004-04/9.pdf
- http://www.ncbi.nlm.nih.gov/pubmed/2290647
- http://www.jaypeejournals.com/eJournals/ShowText.aspx?ID
- http://www.rightdiagnosis.com/sym/oral_lichen_planus.htm

Piśmiennictwo

1. Lamey P.J., Gibson J., Barclay S.C., Miller S.: Grinspan's syndrome: a drug-induced phenomenon? Oral Surg Oral Med Oral Pathol 1990; 70 (2): 184-5.

Griscelliego-Prunierasa zespół → GRISCELLIEGO zespół

GRISCELLIEGO zespół (ryc. G-36)

Typ	Lokalizacja	Fenotyp	Fenotyp Numer MIM	Gen/*locus*	Gen/*locus* Numer MIM
1	15q21.2	*Griscelli syndrome, type 1*	214450	*MYO 5A*	160777
2	15q21.3	*Griscelli syndrome, type 2*	607624	*RAB27A*	603868
3	2q37.3	*Griscelli syndrome, type 3*	609227	*MLPH* lub *MYO5A*	606526

Synonimy
- Zespół PAID (częściowy albinizm, upośledzenie odporności typu komórkowego), *partial albinism with immunodeficiency*, *Griscelli-Prunieras syndrome*, *Griscelli-Prunieras variant*, *Griscelli disease*.

Definicja
- Pierwotny niedobór odporności – z grupy chorób dysregulacji odpowiedzi immunologicznej.

Historia
- Claude Griscelli, profesor pediatrii Szpitala Dziecięcego w Paryżu wraz ze współpracownikami opisali w 1978 r. pacjentów z zaburzeniami immunologicznymi typowymi dla zespołu typu 2.

Dziedziczenie
- Autosomalne recesywne.

Genetyka
- Mutacja genów: *RAB27A* i *MYO5A*, zlokalizowanych na chromosomie 15q21, kodującym białka niezbędne w procesach transportu melanosomów i innych organelli cytoplazmatycznych.

Epidemiologia
- Rzadka choroba. Dotychczas opisano ok. 30 przypadków, głównie u dzieci narodowości tureckiej.

Etiologia
- Patrz genetyka.

Objawy kliniczne
- Typy kliniczne zespołu
  - Typ 1: częściowy albinizm, pierwotny deficyt neurologiczny, bez zaburzeń immunologicznych i zespołu hemofagocytowego (zespół Elejalde).
  - Typ 2: częściowy albinizm z zaburzeniami immunologicznymi i zespołem hemofagocytowym (zespół PAID).
  - Typ 3: hipomelanoza bez manifestacji neurologicznych i immunologicznych.
- Hipopigmentacja skóry i włosów (kolor włosów określany jest jako szaro-srebrny, szaro-złoty, srebrny) – wczesny, bardzo ważny objaw kliniczny.
- Nawracające zakażenia ropne, często o ciężkim przebiegu.
- Hepatosplenomegalia, neutropenia, małopłytkowość.
- Występowanie w przebiegu tzw. fazy akceleracji skłonności do rozwoju schorzeń limfoproliferacyjnych, uogólniona limfadenopatia.
- W zależności od wariantu choroby dodatkowo zaburzenia neurologiczne (hiperrefleksja, padaczka, objawy wzmożonego ciśnienia śródczaszkowego, procesy neurodegeneracyjne).
- Zmiany mają charakter postępujący.

Histopatologia
- Występowanie charakterystycznych złogów pigmentu w łodygach włosów (rdzeń włosa) oraz akumulacja dojrzałych melanosomów w melanocytach.

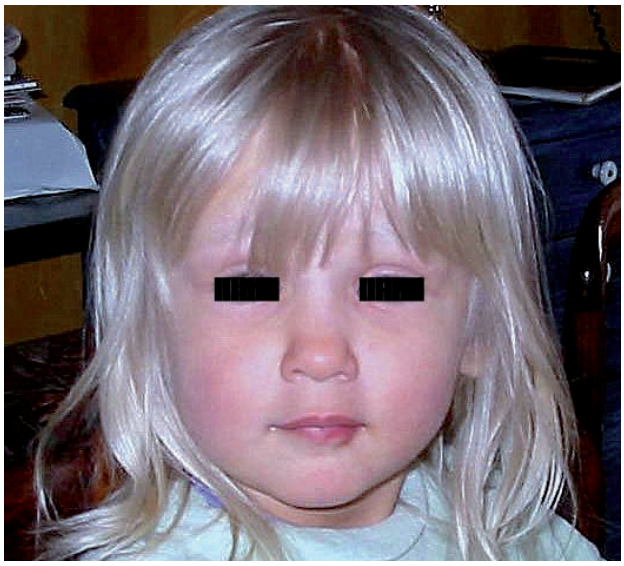

Ryc. G-36. Zespół Griscelliego. Szaro-srebrny kolor włosów (źródło: httpgriscellisyndrome.dkupdate-photo-scatalogue_selected=109944_13506).

Diagnostyka
- Pancytopenia, hipofibrynogenemia, hipertrójglicerydemia.
- Rozpoznanie może potwierdzić molekularna analiza genetyczna.
- Obniżona aktywność komórek NK (*natural killers*), brak DTH (*delayed type hypersensitivity*), słaba odpowiedź proliferacyjna limfocytów na stymulację antygenową, u części pacjentów hipogammaglobulinemia.

Diagnostyka różnicowa
- Zespół Chédiaka-Higashiego, zespół hemofagocytarny.

Leczenie
- Przeszczepienie szpiku jest jedyną efektywną formą leczenia, immunosupresja w aktywnej fazie choroby.

Rokowanie
- Złe co do dłuższego przeżycia bez możliwości przeszczepienia szpiku.

Grupy wsparcia i linki zewnętrzne
- http://www.fcarreras.org/en/mohammed-griscelli-syndrome-former-patient_42620
- http://www.rightdiagnosis.com/g/griscelli_syndrome_type_iii/intro.htm
- http://emedicine.medscape.com/article/1069442--overview
- http://www.omim.org/entry/609227
- http://ghr.nlm.nih.gov/condition/griscelli-syndrome

Piśmiennictwo

1. Dave S., Pudukadan D., Thappa D.M.: Griscelli syndrome: a rare immunodeficiency disorder with partial albinism. J Dermatol 2004; 31: 247-50.
2. Malhotra A.K., Bhaskar G., Nanda M. i wsp.: Griscelli syndrome. J Am Acad Dermatol 2006; 55: 337-40.
3. Sanal O., Ersoy F., Tezcan I. i wsp.: Griscelli disease: genotype-phenotype correlation in an array of clinical heterogeneity. J Clin Immun 2002; 22: 237-43.
4. Thomas E.R., Walker L.J., Pullamperuma S. i wsp.: Griscelli syndrome type 1: a report of two cases and review of the literature. Clin Dysmorph 2009; 18: 145-8.

Griscelli disease → GRISCELLIEGO zespół

GRÖNBLADA-STRANDBERGA zespół (ryc. G-37 do G-43)

Lokalizacja	Fenotyp	Fenotyp Numer MIM	Gen/*locus*	Gen/*locus* Numer MIM
16p13.11	PXE	264800	*ABCC6*	603234
16p12.3	PXE modyfikacja ciężkości	264800	*XYLT1*	608124
17q21.33	PXE modyfikacja ciężkości	264800	*XYLT2*	608125

Synonimy
- Kępki żółte rzekome, *pseudoxanthoma elasticum* (PXE), *elastorrhexis generalisata et systemica* (*Touraine*).

Definicja
- Rzadkie, dziedziczne schorzenie tkanki łącznej sprężystej, dotyczące skóry i narządów wewnętrznych.

Historia
- Pierwszy opis PXE, który wyróżnił je od innych kępek żółtych, przedstawił dr Ferdinand-Jean Darier w 1896 r. Eponim *Grönblad-Strandberg syndrome* pochodzi od nazwisk dwóch lekarzy, którzy odkryli dalsze jego manifestacje.

Dziedziczenie
- Dziedziczenie autosomalne recesywne lub dominujące, zmiany pojawiają się w wieku pokwitania.

Genetyka
- W 80% przypadków wykrywane są mutacje w genie *ABCC6* kodującym proteinę MRP6 – przezbłonowy transporter ATP-zależny, ulegający ekspresji w wątrobie i nerkach. Brak aktywności tego transportera prowadzi do zmniejszenia w surowicy poziomu substancji przeciwdziałających nieprawidłowej mineralizacji.
- Nadal niewyjaśniona rola genu odpowiedzialnego za zmiany w tkance sprężystej, występującego na chromosomie 16p13.1.

Epidemiologia
- 1:25 000 do 1:100 000 osób, dwukrotnie częściej u kobiet niż u mężczyzn.
- U Afroamerykanów częściej pojawiają się zmiany oczne niż w układzie sercowo-naczyniowym.

Etiopatogeneza
- Nadmierna synteza elastyny i glikozaminoglikanów, niekiedy występuje hiperkalcemia lub hiperwitaminoza D.

Objawy kliniczne
- Zmiany skórne umiejscowione w okolicach bocznych powierzchni szyi, pach, pępka, pachwin, dołów podkolanowych, łokciowych.
- Drobne, płaskie, owalne, żółtawe grudki, które układają się smugowato lub siateczkowato, oraz plamy.
- Skóra w zajętych okolicach staje się stopniowo mniej elastyczna, wiotka, nierówna, pogrubiała, ma szarawy, jakby brudny wygląd.
- U nielicznych chorych występują zmiany o charakterze grudek pokrytych strupami.
- W późniejszym wieku dochodzi do zaburzenia widzenia, pojawia się plamista pigmentacja siatkówki, w obrębie błony Brucha – twory pasmowate, naczyniopodobne lub pęknięcia.
- *Angioid streaks* na siatkówce.
- Zwapnienia dotyczą nie tylko siatkówki, ale również błony elastycznej tętnic obwodowych, co może być powodem chromania przestankowego lub krwawienia z tętnicy żołądkowej, udaru mózgu czy choroby wieńcowej serca.

Ryc. G-37. Zespół Grönblada-Strandberga. Skóra okolicy pachowej, pofałdowana, pogrubiała, wiotka, koloru różowo-pomarańczowego.

Ryc. G-38. Zespół Grönblada-Strandberga. Liczne fałdy okolicy pachowej, skóra pogrubiała, wiotka, koloru różowo-pomarańczowego.

Ryc. G-39. Zespół Grönblada-Strandberga. Pogrubiała, pobruzdowana, brunatnoróżowa skóra okolicy karkowej.

Ryc. G-40. Zespół Grönblada-Strandberga. Liczne fałdy okolicy pachowej, skóra pogrubiała, wiotka, koloru różowo-pomarańczowego.

Histopatologia

- Typowymi cechami są obrzęk i pofragmentowanie włókien elastycznych, zwłaszcza w środkowych i dolnych częściach warstwy siateczkowatej skóry właściwej – *elastorrhesis* – widoczne w barwieniu eozyną i hematoksyliną.
- Barwienie metodą van Kosa ujawnia zwapnienia.
- Zmiany w obrazie histopatologicznym mogą być widoczne w skórze bez zmian klinicznych na długo przed wystąpieniem objawów skórnych czy ocznych.

Ryc. G-41. Zespół Grönblada-Strandberga. Pogrubiała, pobruzdowana, brunatnoróżowa skóra okolic fałdów pachwinowych.

Diagnostyka

- Badanie okulistyczne, diagnostyka prenatalna obecnie jest niemożliwa.

Diagnostyka różnicowa

- Kępki żółte, wiotka skóra, zespół Ehlersa-Danlosa. Zmiany skórne po leczeniu penicylaminą reumatoidalnego zapalenia stawów (RZS).

Leczenie

- Kontrola okulistyczna – coroczne badanie dna oka. Unikanie intensywnego wysiłku fizycznego, urazów głowy oraz zakaz palenia tytoniu – prewencja wystąpienia krwotoków do siatkówki.
- W przypadku neowaskularyzacji w obrębie siatkówki jedynym zabiegiem o udowodnionej skuteczności jest koagulacja laserowa.
- Ograniczenie spożycia wapnia do 600-800 mg/d.
- Dieta obniżająca poziom cholesterolu i trójglicerydów.
- Łagodne ćwiczenia fizyczne sprzyjają wytworzeniu krążenia obocznego.
- Kontrola kardiologiczna. Niekiedy zaleca się inhibitory płytek krwi – przeciwdziałają zawałom mięśnia sercowego i są polecane u chorych z chromaniem przestankowym.
- Unikanie kwasu acetylosalicylowego i innych leków powodujących małopłytkowość.
- Leczenie chirurgiczne zmian skórnych.

Rokowanie

- W większości przypadków dobre, niekiedy zdarza się ubytek centralny pola widzenia.

Ryc. G-42. Zespół Grönblada-Strandberga. Liczne skupiające się wykwity grudkowe koloru różowego w okolicy międzypiersiowej.

Ryc. G-43. Zespół Grönblada-Strandberga. Kępki żółte rzekome na skórze brzucha.

- Najczęściej nie występują wczesne zmiany związane z zajęciem układu sercowo-naczyniowego.

Grupy wsparcia i linki zewnętrzne

- http://www.fletcherallen.org/health_information/?id=shc29pse
- http://www.pxe.org.uk
- http://www.wellaware.org.uk/organisations/7470-pseudoxanthoma-elasticum-pxe-support-group
- http://botw.org/top/Health/Conditions_and_Illness/Cardiovascular_Disorders/Vascular_Disorders/Pseudoxanthoma_Elasticum

Piśmiennictwo

1. Chrustano A.M., Uito J.: Molecular pathology of the elastic fibers. J Invest Dermatol 1994; 103: 53-7.
2. Le Saux O., Urban Z., Tschuch C. i wsp.: Mutations in gene encoding an ABC transporter cause pseudoxanthoma elasticum. Nat Genet 2000; 25: 223-7.
3. Pfendner E.G., Vanakker O.M., Terry S.F. i wsp.: Mutation detection in the ABCC6 gene and genotype-phenotype analysis in a large international case series affected by pseudoxanthoma elasticum. J Med Genet 2007; 44 (10): 621-8.
4. Pope F.F.: Historical evidence for genetic heterogeneity of pseudoxanthoma elasticum. Br J Dermatol 1975; 92: 493-509.
5. Terry S.F., Terry P.F., Rauen K.A. i wsp.: Advocacy groups research organizations: the PXE International example. Nat Rev Genet 2007; 8 (2): 157-64.

GROVERA choroba

Synonimy

- Przejściowa dermatoza akantolityczna, *transient acantholytic dermatosis*.

Definicja

- Choroba akantolityczno-dyskeratotyczna o nieznanej etiopatogenezie, opisana przez Grovera w 1970 r., występująca głównie u mężczyzn po 40. r.ż.

Etiopatogeneza

- Wśród czynników wyzwalających wymienia się: nadpotliwość, suchość skóry, przegrzanie, unieruchomienie, okluzję, prowokację promieniowaniem UV czy oziębieniem. Choroba Grovera może wystąpić u chorych poddanych transplantacji nerek.

Objawy kliniczne
- Niecharakterystyczne zmiany grudkowo-pęcherzykowe i nadżerkowe pokryte strupami z towarzyszącym świądem, występujące na górnej części tułowia i proksymalnych częściach kończyn.

Histopatologia
- Stwierdza się ponadpodstawną akantolizę z obecnością komórek dyskeratotycznych.

Diagnostyka różnicowa
- Pęcherzyca opryszczkowata, choroba Duringa, choroba Dariera.

Leczenie
- Leczenie miejscowe kremami z kortykosteroidami i/lub antybiotykami. W niektórych przypadkach leczenie ogólne kortykosteroidami lub retinoidami.

Rokowanie
- Zmiany skórne utrzymują się kilka tygodni, rzadziej miesięcy, a tylko sporadycznie kilka lat.

Grupy wsparcia i linki zewnętrzne
- http://emedicine.medscape.com/article/1124347--overview
- http://dermnetnz.org/scaly/grovers.html
- http://www.rightdiagnosis.com/medical/transient_acantholytic_dermatosis.htm

Piśmiennictwo

1. Fernández-Figueras M.T., Puig L., Cannata P. i wsp.: Grover disease: a reappraisal of histopathological diagnostic criteria in 120 cases. Am J Dermatopathol 2010; 32 (6): 541-9.
2. Fujita Y., Sato-Matsumura K.C., Ohnishi K.: Transient acantholytic dermatosis associated with B symptoms of follicular lymphoma. Clin Exp Dermatol 2007; 32 (6): 752-4.
3. Grover R.W.: Transient acantholytic dermatosis. Arch Dermatol 1970; 101 (4): 426-34.
4. Kanzaki T., Hashimoto K.: Transient acantholytic dermatosis with involvement of oral mucosa. J Cutan Pathol 1978; 5 (1): 23-30.
5. Scheinfeld N., Mones J.: Seasonal variation of transient acantholytic dyskeratosis (Grover's disease). J Am Acad Dermatol 2006; 55 (2): 263-8.

Grudkowatość złośliwa zanikowa → DEGOSA zespół

Grudkowe zapalenie skóry kończyn u małych dzieci → GIANOTTIEGO-CROSTIEGO zespół

Grudkowo-krwotoczny rękawiczkowo-skarpetkowy zespół → PPGS zespół

Grudkowo-pęcherzykowe zapalenie ciągłe skóry kończyn u dzieci → GIANOTTIEGO-CROSTIEGO zespół

Gumiastych pęcherzyków znamionowych zespół → BLUE RUBBER BLEB NEVUS zespół

GÜNTHERA choroba

Lokalizacja	Fenotyp	Fenotyp Numer MIM	Gen/*locus*	Gen/*locus* Numer MIM
10q26.1-q26.2	*Porphyria, congenital erythropoietic*	263700	*UROS*	606938

Synonimy
- Wrodzona porfiria erytropoetyczna, *porphyria erythropoietica congenita*, *congenital erythropoietic porphyria* (CEP), porfiria wrodzona.

Definicja
- Rzadkie wrodzone zaburzenie biosyntezy hemu, głównie w obrębie erytrocytów, spowodowane brakiem enzymu kosyntetazy uroporfirynogenu III, prowadzące do licznych objawów skórnych i układowych.

Historia
- Opisana w XIX w. przez Hansa Günthera.

Dziedziczenie
- Autosomalne recesywne.

Genetyka
- Choroba jest powodowana przez homozygotyczną lub złożoną heterozygotyczną mutację w genie dla syntazy uroporfirynogenu III na chromosomie 10q.

Epidemiologia

- Częstość występowania ocenia się na 1:1 mln osób.
- W literaturze opisano ok. 200 przypadków choroby.

Etiologia

- Przyczyną choroby jest brak aktywności kosyntetazy uroporfirynogenu III (enzymu w szlaku biosyntezy hemu).
- Następstwem jest nadmierne wytwarzanie związków ubocznych syntezy porfiryn, głównie izomerów I serii uroporfiryn, koproporfiryn i protoporfiryn, i gromadzenie ich w elementach szpiku kostnego, erytrocytach, kościach, zębach i moczu.
- Niezmetabolizowany uroporfirynogen I posiada właściwości światłouczulające zarówno w odniesieniu do promieniowania UVA, jak i światła widzialnego (tzw. pasmo Soreta – 400-410 nm).

Objawy kliniczne

- Zmiany skórne występują w okolicach ciała eksponowanych na światło słoneczne, mogą pojawiać się we wczesnym dzieciństwie, a nawet w okresie niemowlęcym.

Objawy dermatologiczne	Objawy ogólne
▪ Wybitna nadwrażliwość na światło z następowym odczynem fototoksycznym w postaci trudno gojących się pęcherzy, nadżerek i bliznowaciejących owrzodzeń ▪ Ubytki chrząstek małżowin usznych i nosa ▪ Resorbcja i przykurcze paliczków dystalnych rąk ▪ Hipo- i hiperpigmentacja skóry ▪ Łysienie plackowate i bliznowaciejące ▪ Nadmierne owłosienie (hirsutyzm) ▪ Podwyższone ryzyko rozwoju nowotworów skóry – raków podstawno- i kolczystokomórkowych oraz czerniaka ▪ Podwyższone ryzyko nawracających zakażeń skóry	▪ Oczne: światłowstręt (*photophobia*), zapalenie spojówek (*conjunctivitis*), wywinięcie powiek (*ectropion*), zrosty powiek z gałką oczną (*symblepharon*) ▪ Czerwone zabarwienie zębów (erytrodoncja) oraz ich fluorescencja (wynik odkładania się uroporfiryny) ▪ Niedokrwistość hemolityczna, powiększenie śledziony (splenomegalia), wątroby (hepatomegalia) i kamica żółciowa ▪ Hiperplazja szpiku kostnego i przechodzenie prekursorów erytrocytów do krążenia ▪ Zwiększona podatność kości na złamania

Histopatologia

- Pęcherze podnaskórkowe. W skórze właściwej zmiany podobne do zwyrodnienia hialinowego.

Diagnostyka

- Mocz – czerwona fluorescencja, podwyższone stężenia uroporfiryny I i koproporfiryny I.
- Kał – podwyższone stężenie koproporfiryny I.
- Erytrocyty – podwyższone stężenia uroporfiryny I i protoporfiryny, fluorescencja.
- Osocze – podwyższone stężenia uroporfiryny I i protoporfiryny.

Diagnostyka różnicowa

- *Xeroderma pigmentosum*, inne postacie porfirii.

Leczenie

- Całkowita eliminacja światła słonecznego (kremy ochronne są mało skuteczne).
- Splenektomia (może zmniejszyć rozpad erytrocytów), przetoczenia krwi, węgiel drzewny (absorpcja porfiryn w jelitach), cholestyramina, witamina C, alfa-tokoferol.
- Przeszczepy szpiku kostnego lub wątroby – wyniki dyskusyjne.
- Przeszczep komórek macierzystych.

Rokowanie

- Złe, głównie z powodu trudności całkowitego unikania światła słonecznego.
- Główne zagrożenia to: możliwość rozwoju nowotworów skóry, niedokrwistość i hepatosplenomegalia.

Grupy wsparcia i linki zewnętrzne

- http://omim.org/entry/263700
- http://en.wikipedia.org/wiki/Gunther_disease
- http://emedicine.medscape.com/article/1103274--overview
- http://dermnetnz.org/systemic/cep.html
- http://www.orpha.net/consor/cgi-bin/OC_Exp.php?Lng=EN&Expert=79277

Piśmiennictwo

1. Chiewchanvit S., Mahanupab P., Vanittanakom P.: Congenital erythropoietic porphyria: a case report. J Med Assoc Thai 1998; 81 (12): 1023-7.

2. Desnick R.J., Astrin K.H.: Congenital erythropoietic porphyria: advances in pathogenesis and treatment. Br J Haematol 2002; 117 (4): 779-95.
3. Fritsch C., Bolsen K., Ruzicka T., Goerz G.: Congenital erythropoietic porphyria. J Am Acad Dermatol 1997; 36 (4): 594-610.
4. Jacobo A., Almeida H.L. Jr, Jorge V.M.: Congenital erythropoietic porphyria in two siblings. Dermatol Online J 2005; 1: 15.
5. Mathews-Roth M.M.: Treatment of the cutaneous porphyrias. Clin Dermatol 1998; 16 (2): 295-8.
6. Pandhi D., Suman M., Khurana N. i wsp.: Congenital erythropoietic porphyria complicated by squamous cell carcinoma. Pediatr Dermatol 2003; 20 (6): 498-501.

Guzkowe zapalenie tętnic → KUSSMAULA-MAIERA zespół

Guzowate zapalenie naczyń → BAZINA choroba