- ograniczenie używania smoczka oraz karmienia butelką,
- regularne zgłaszanie się na wizyty kontrolne do dentysty.

ROZDZIAŁ 7. URAZY ZĘBÓW STAŁYCH

Etiologia i epidemiologia

Ryzyko urazowych uszkodzeń zębów stałych jest wysokie i wynosi ok. 20%. Urazy dotyczą głównie chłopców pomiędzy 7. a 12. rokiem życia. W przypadku urazu zębów stałych bardzo ważne jest zachowanie zęba oraz utrzymanie żywej miazgi. W tych przypadkach możemy zapewnić dalszy rozwoj korzeni zębów niedojrzałych, a także zachować estetykę, zapewniając dalszy prawidłowy rozwój narządu żucia.

Leczenie stanów pourazowych u dzieci i młodzieży jest problemem zazwyczaj wielospecjalistycznym. Wymaga zarówno zaangażowania ze strony lekarzy, pacjentów, jak i ich rodziców, bowiem powikłania i następstwa po urazach zębów stałych są zazwyczaj nieodwracalne i niosą za sobą wpływ na jakość całego życia osoby dotkniętej urazem.

Urazom najczęściej ulegają przyśrodkowe zęby sieczne w szczęce i zazwyczaj dotyczą one pojedynczego zęba. Tak jak w przypadku zębów mlecznych dodatkowym czynnikiem predysponującym są współistniejące wady zgryzu.

Wśród przyczyn – podobnie jak u młodszych dzieci – upadki, zderzenia i uderzenia o twardy przedmiot są dominujące, ale ważną rolę w tej grupie wiekowej stanowią również urazy sportowe.

Złamania koron zębów i zwichnięcia są najczęstszymi następstwami urazów zębów stałych, z którymi pacjenci zgłaszają się po pomoc. Inne rodzaje urazów zębów, tj. złamania koronowo-korzeniowe, złamania korzenia zęba, które występują rzadziej, zostają pominięte w niniejszym opracowaniu.

Złamania koron zębów stałych

Na skutek działającej siły urazu część szkliwa lub szkliwa i zębiny zostaje utracona (niepowikłane złamanie korony zęba). Jeśli zasięg uszkodzenia korony jest rozległy, dodatkowo może dojść do odsłonięcia miazgi zębowej. Mówimy wówczas o powikłanym złamaniu korony zęba.

Złamane powierzchnie i odsłonięta miazga powinny zostać jak najszybciej zabezpieczone tymczasowo lub docelowo przed bakteriami i czynnikami obecnymi w środowisku jamy ustnej.

Leczenie **złamań szkliwa** polega na wygładzeniu ostrych brzegów korony lub odbudowie zęba materiałem wypełniającym/kompozytowym.

W przypadku **złamań szkliwa i zębiny** leczenie może polegać na **wykorzystaniu w odbudowie odłamanego fragmentu zęba** i umocowaniu go za pomocą materiału kompozytowego (ryc. 42, 43).

Jeśli odłamany fragment zęba zaginął lub nie może być wykorzystany, leczenie polega na tymczasowym zabezpieczeniu korony zęba cementem glasjonomerowym (ryc. 44) lub docelowym odbudowaniu korony zęba za pomocą materiału wypełniającego/kompozytowego (ryc. 45).

Powikłania po złamaniach koron zębów są rzadkie, ryzyko martwicy miazgi wynosi około 6%.

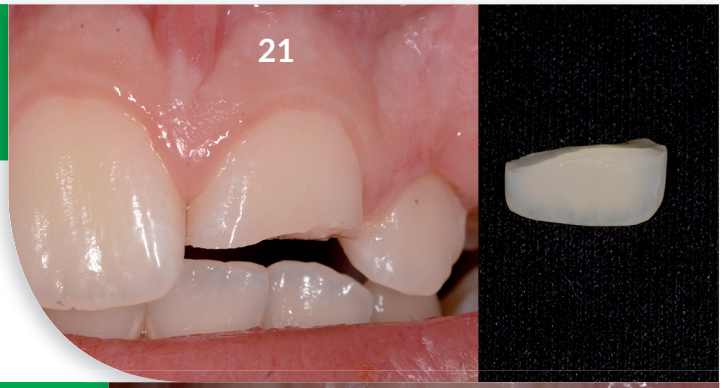

Ryc. 42. Poprzeczne złamanie szkliwa i zębiny w zębie 21. oraz odłamany fragment zęba 21. *(fot. M. Sobczak).*

Ryc. 43. Ząb 21. po adhezyjnym przytwierdzeniu odłamanego fragmentu korony *(fot. M. Sobczak).*

Ryc. 44. Poprzeczne złamanie korony zęba 21. Tymczasowe zabezpieczenie powierzchni złamania cementem glasjonomerowym *(fot. M. Sobczak).*

Ryc. 45. Ząb 21. – odbudowa korony zęba materiałem kompozytowym *(fot. M. Sobczak).*

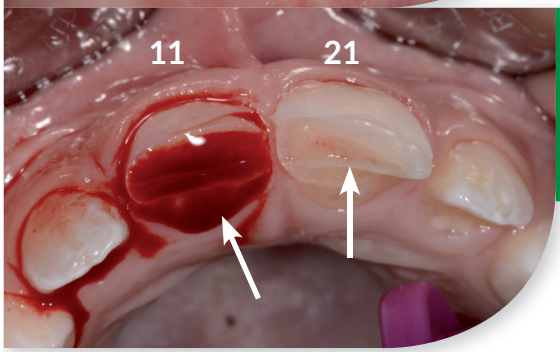

Ryc. 46. Ząb 11. – poprzeczne złamanie korony zęba z rozległym odsłonięciem miazgi zębowej; ząb 21. – skośne złamanie korony zęba z punktowym odsłonięciem miazgi zębowej *(fot. M. Sobczak).*

W powikłanych złamaniach koron zębów niedojrzałych (z niezakończonym rozwojem korzenia), w których utracie struktury zmineralizowanej towarzyszy odsłonięcie miazgi zębowej, leczenie polega na takim zabezpieczeniu miazgi, aby zachować jej żywotność (ryc. 46).

W przypadku zębów z zakończonym rozwojem korzenia postępowaniem z wyboru jest leczenie endodontyczne/kanałowe, ale metody ratujące żywą miazgę mogą być również stosowane. Następnie – jak przy każdym złamaniu – koronę zęba należy odbudować z wykorzystaniem odłamanego fragmentu zęba lub materiału kompozytowego.

Leczenie powikłanych złamań koron zębów wiąże się z umiarkowanym ryzykiem niepowodzenia leczenia (4-28%).

Jak możemy pomóc po złamaniu zęba?

W obliczu urazu, który doprowadził do złamania zęba, należy próbować odnaleźć odłamany fragment zęba i z nim udać się do stomatologa. Odłamany fragment korony należy umieścić w pojemniku z solą fizjologiczną lub śliną na czas transportu, gdyż odwodniony będzie miał zmieniony kolor po doklejeniu. W większości złamań czas zapoczątkowania leczenia nie ma determinującego znaczenia w rokowaniu, jednak **aby wykluczyć możliwe powikłania po każdym urazie zęba, pacjent powinien zgłosić się do stomatologa w dniu urazu.** Jeżeli odłamany fragment korony zostanie przyniesiony do stomatologa, najprawdopodobniej będzie można go wykorzystać podczas odbudowy zęba. Pozwala to zapewnić, że ząb po urazie będzie wyglądał tak samo jak przed jego złamaniem.

Zwichnięcia zębów stałych

W zależności od stopnia uszkodzenia struktur podporowych i kierunku przemieszczenia zęba zwichnięcia dzielimy na: wstrząśnienie zęba, nadwichnięcie, zwichnięcie z wysunięciem, zwichnięcie boczne oraz zwichnięcie z wtłoczeniem.

Wstrząs i nadwichnięcie zęba

Wstrząśnienie zęba jest uszkodzeniem tylko struktur podporowych zęba (ząb wrażliwy na dotyk i opukiwanie), niewymagającym leczenia podobnie jak nadwichnięcie, w którym ząb ma tylko zwiększoną ruchomość. Rokowanie dla tego typu uszkodzeń jest bardzo korzystne.

Zwichnięcie zęba z wysunięciem

Zwichnięcie z przemieszczeniem dokoronowym zęba (ząb jest wydłużony i ma zwiększoną ruchomość) wymaga repozycji zęba przez wsunięcie do zębodołu oraz stabilizację elastyczną szyną na okres 2 tygodni. W każdym przypadku zwichnięcia zęba repozycję należy wykonać jak najwcześniej.

Zwichnięcie boczne zęba

Podobnie postępujemy w zwichnięciach bocznych zębów, kiedy ząb jest przemieszczony podniebiennie lub wargowo. Ząb i blaszkę kości należy zreponować

(po uwolnieniu korzenia z zablokowania w kości) i unieruchomić na okres 4 tygodni.

Wbicie zęba (zwichnięcie z wtłoczeniem)

Zwichnięcie zęba z wtłoczeniem w głąb kości wyrostka zębodołowego stanowi ciężki uraz, w którym najczęściej dochodzi do różnorodnych powikłań. Podczas wtłoczenia dochodzi do zmiażdżenia struktur podporowych oraz uszkodzenia pęczka naczyniowo-nerwowego. Podejmowane leczenie zależy od stopnia rozwoju korzenia zęba i polega na samoistnej repozycji, repozycji ortodontycznej lub chirurgicznej.

Wybicie zęba (całkowite zwichnięcie)

Najcięższy uraz wymagający natychmiastowej prawidłowej interwencji, w ramach pierwszej pomocy na miejscu urazu, stanowi wybicie zęba.

Tylko takie postępowanie może zapewnić prawidłowe gojenie oraz zachowanie tego zęba na wiele lat.

W przypadku kiedy doszło do utraty kontaktu zęba z zębodołem, mówimy o całkowitym zwichnięciu zęba (wybiciu).

Leczeniem z wyboru jest jak najszybsze (natychmiastowe) umieszczenie wybitego zęba w zębodole, czyli przeprowadzenie replantacji zęba.

Celem replantacji w zębach z niezakończonym rozwojem korzenia jest umożliwienie rewaskularyzacji miazgi w zachowanym zębie. W przypadku zębów z zakończonym rozwojem korzenia w okresie 7-10 dni od replantacji należy rozpocząć leczenie endodontyczne/kanałowe, gdyż zachowanie żywej miazgi zęba w takim przypadku jest niemożliwe. Zęby po replantacji unieruchamia się szynami elastycznymi na okres do 2 tygodni.

W większości przypadków po replantacji zęba zaleca się zastosowanie antybiotykoterapii. Antybiotykiem z wyboru jest tetracyklina, która u młodszych dzieci (ze względu na ryzyko przebarwień zębów) jest zastępowana np. amoksycyliną w dawce odpowiedniej dla wieku i masy ciała.

Wynik replantacji zależy przede wszystkim od stopnia rozwoju korzenia zęba w chwili urazu, od czasu przebywa-

nia zęba poza jamą ustną i środowiska (suche/wilgotne), w jakim ząb był przechowywany do czasu replantacji.

Powikłania po urazach zębów stałych

Najczęstsze powikłania po urazach zębów stałych to:

- martwica miazgi zęba,
- przebarwienie krony zęba (na kolor szary lub żółty),
- zewnętrzna resorpcja zapalna (ryc. 47),
- zewnętrzna resorpcja wymienna (ankyloza; ryc. 47, 48),
- wewnętrzna resorpcja zapalna,
- zahamowanie rozwoju korzenia,
- zahamowanie wzrostu kości (ryc. 48),
- utrata zęba.

Jak możemy pomóc, gdy doszło do wybicia zęba?

Gdy masz do czynienia z wybitym zębem, należy się upewnić, że jest to ząb stały. Ząb należy trzymać (dotykać) tylko za koronę, jeśli jest brudny, przepłukać wodą

Ryc. 47. Stan po całkowitym zwichnięciu i replantacji zęba 11., przebarwiona korona zęba. Na rentgenogramie zaawansowana resorpcja zewnętrzna zapalna korzenia zęba 11. oraz resorpcja przyszyjkowa w zębie 21. *(fot. M. Sobczak).*

lub solą fizjologiczną i następnie umieścić w zębodole. Pacjent powinien delikatnie zagryźć zęby lub przygryźć chusteczkę w celu utrzymania zęba we właściwej pozycji i udać się jak najszybciej do lekarza stomatologa.

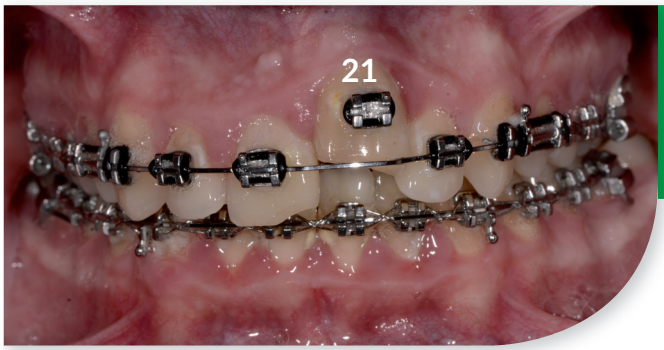

Ryc. 48. Infrapozycja zęba 21. po replantacji i powstaniu ankylozy. Zaburzenie wzrostu wyrostka zębodołowego szczęki na wysokość w okolicy zęba 21. *(fot. M. Sobczak).*

Jeśli natychmiastowa replantacja nie jest możliwa, ząb należy umieścić w roztworze, w którym zostanie przetransportowany do miejsca udzielenia pierwszej pomocy.

Jako roztwór transportowy może posłużyć: mleko, ślina pacjenta (ząb w przedsionku jamy ustnej, pod językiem lub w pojemniku ze śliną pacjenta), 0,9% roztwór fizjologiczny soli lub podłoża specjalistyczne, tj. HBSS (*Hank's Balanced salt solution*) lub ViaSpan (*Tissue storage medium*). Woda jest najmniej korzystnym podłożem transportowym, gdyż w środowisku hipotonicznym dochodzi do szybkiego uszkodzenia komórek ozębnej na powierzchni zwichniętego korzenia zęba.

Dziecko ze zreplantowanym zębem lub wraz z zębem w płynie transportowym (mleko, roztwór fizjologiczny soli, ślina) należy jak najszybciej skierować do stomatologa.
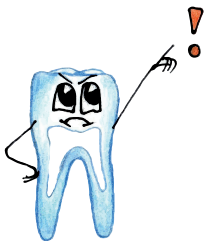
Czas zapoczątkowania leczenia jest najważniejszym czynnikiem determinującym możliwość utrzymania zęba oraz wpływającym na dalsze rokowanie. Najistotniejsze dla prawidłowego gojenia jest pierwsze 30 minut po urazie, natomiast jeżeli wybity ząb umieścimy w środowisku wilgotnym, czas ten wydłużamy do 2 godzin.