5. WADY ZASTAWKOWE

Zwężenie zastawki aortalnej

1. Morfologia zastawki

- Należy ocenić liczbę płatków, obecność zwłóknień i zwapnień oraz ruchomość płatków. Dane te mogą stanowić wskazówkę na temat etiologii (tab. 5.1).

Tabela 5.1. Wskazówki dotyczące etiologii stenozy aortalnej

	Kopulasty kształt w skurczu	Linia zamknięcia	Cechy dodatkowe
Zwyrodnienie z wtórnym wapnieniem	Nie	Pośrodku	Zwapnienia w pierścieniu mitralnym oraz aorcie
Zastawka dwupłatkowa	Tak	Ekscentrycznie	Poszerzenie aorty wstępującej, koarktacja aorty
Następstwo choroby reumatycznej	Tak	Pośrodku	Zajęcie zastawki mitralnej

2. Ocena LV

- *Jeśli LV jest hipokinetyczna, gradient przezzastawkowy może być zaniżony w stosunku do stopnia stenozy – należy wówczas skorzystać z równania ciągłości.*
- Powinno się rozważyć echokardiograficzny test dobutaminowy (patrz sekcja 6) w przypadku umiarkowanej stenozy aortalnej z upośledzoną czynnością LV.

4. Lewa komora

- Czy LV jest hiperkinetyczna (sugerując ciężką niedomykalność aortalną)? Przewlekła ciężka niedomykalność zazwyczaj powoduje poszerzenie LV w rozkurczu. W ostrej niedomykalności objętość rozkurczowa LV może być prawidłowa.
- Jaka jest frakcja skracania? Jeśli wynosi < 25%, sugeruje to relatywnie złe rokowanie.
- Wymiary skurczowe LV > 5 cm bądź > 2,5 cm/m^2 są wskazaniami do operacji, nawet w przypadku braku objawów[6,7].

5. Przepływ wsteczny w łuku aorty

- Z wcięcia jarzmowego należy opisać:
  - czy przepływ wsteczny jest holodiastoliczny, zajmuje około połowę rozkurczu, czy jest jedynie widoczny na początku rozkurczu przy użyciu trybu kolorowego M-mode (ryc. 5.2.) albo Dopplera pulsacyjnego (ryc. 5.3),
  - jak daleko w aorcie zstępującej można zarejestrować przepływ wsteczny przy użyciu Dopplera kolorowego.

Tabela 5.4. Etiologia niedomykalności aortalnej

Poszerzenie aorty wstępującej	• Miażdżyca, zespół Marfana, rozwarstwienie
Zastawka	• Zmiany zwyrodnieniowe na zastawce dwupłatkowej, w chorobie reumatycznej lub wapnieniu • Zapalenie wsierdzia, wypadanie płatka, uraz • Rzadkie: toczeń rumieniowaty układowy, choroba Behçeta, zesztywniające zapalenie stawów kręgosłupa

Tabela 5.5. Kryteria zaawansowania niedomykalności aortalnej[2,8-12]

	Łagodna	Umiarkowana	Ciężka
Kolor/szerokość LVOT (%)	< 25	25-64	≥ 65
Szerokość talii niedomykalności (mm)	< 3	3-6	> 6
Przepływ wsteczny w aorcie zstępującej	Brak	Nieholodiastoliczny	Holodiastoliczny
Intensywność spektrum Dopplera fali ciągłej	Słabe lub niekompletne spektrum	Zapis pośredni	Spektrum gęste jak przepływ fizjologiczny

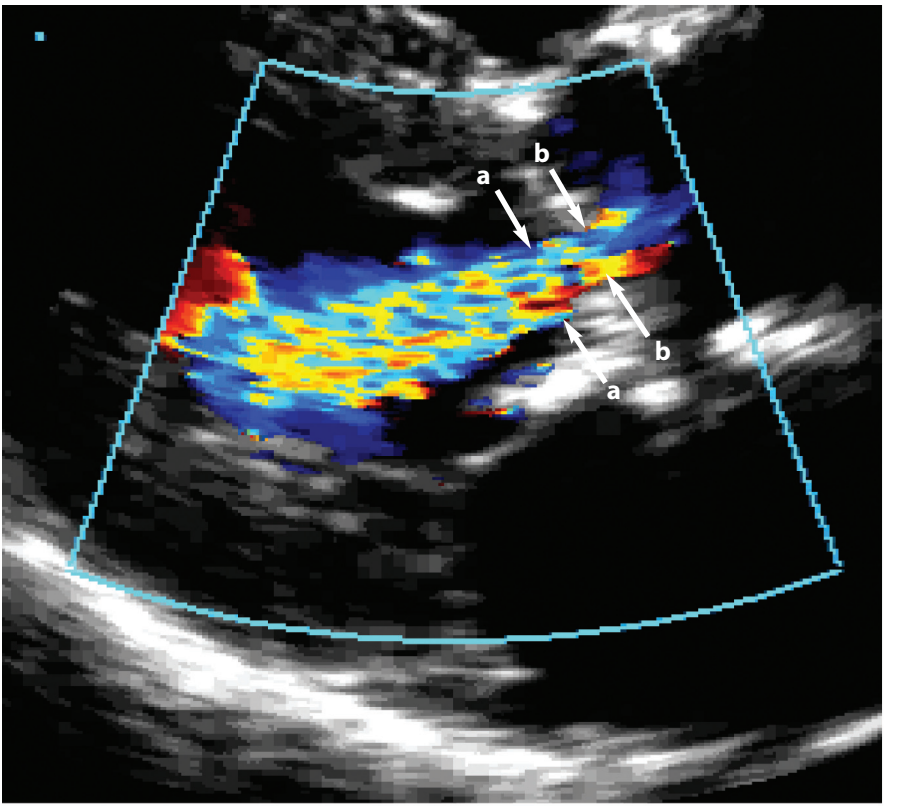

Rycina 5.1. Fala niedomykalności. Projekcja przymostkowa w osi długiej. (a) Pomiar szerokości fali zwrotnej w badaniu kolorowym Dopplerem w stosunku do szerokości drogi odpływu LV. (b) Talia niedomykalności (najwęższy strumień fali tuż za ujściem niedomykalności).

6. Ocena stopnia niedomykalności aortalnej

- Powinno się wyciągnąć wnioski na podstawie wszystkich dostępnych danych. Najbardziej wiarygodnymi pomiarami są szerokość strumienia niedomykalności zobrazowanego Dopplerem kolorowym w drodze odpływu LV oraz przepływ wsteczny poniżej łuku aorty (tab. 5.5).
- Należy wziąć również pod uwagę rozmiar i funkcje LV.
- *Czas połowicznego spadku gradientu ciśnień zależy od funkcji rozkurczowej LV i oporu naczyniowego, jak też od ciężkości niedomykalności aortalnej. Punkt odcięcia 300 ms jest czułym parametrem dla rozpoznania ciężkiej niedomykalności, jednakże u części pacjentów z umiarkowaną niedomykalnością PHT także wynosi < 300 ms.*