12 Podstawowe zmiany patologiczne stwierdzane za pomocą dopplerowskich badań ultrasonograficznych naczyń domózgowych i wewnątrzczaszkowych

Joanna Wojczal
Współautorzy podrozdziałów: Grzegorz Kozera, Tomasz Tomczyk, Piotr Luchowski, Anna Szczepańska-Szerej

W rozdziale tym przedstawiono podstawowe patologie dotyczące naczyń na podstawie mózgu, których diagnostyka jest możliwa za pomocą przezczaszkowej ultrasonografii dopplerowskiej i dupleksowej. Należą do nich: zwężenie i niedrożność tętnic na podstawie mózgu, krążenie oboczne przy zwężeniu tętnic domózgowych zewnątrzczaszkowych, skurcz naczyniowy, malformacje tętniczo-żylne, przetoki oraz tętniaki. Przedstawiono również inne, rzadsze patologie powodujące zmiany hemodynamiczne przepływu. W końcowej sekcjach tego rozdziału skoncentrowano się na możliwościach przezczaszkowej ultrasonografii dopplerowskiej i dupleksowej w diagnostyce udaru mózgu, ze zwróceniem szczególnej uwagi na wykrywanie przepływów rezydualnych oraz na możliwościach monitorowania przepływu mózgowego po ciężkich urazach czaszkowo-mózgowych. Podobnie jak w poprzednim rozdziale, omówiono także możliwe pułapki podczas badania oraz wskazówki praktyczne.

12.1. ZWĘŻENIE TĘTNICY SZYJNEJ WEWNĘTRZNEJ W ODCINKU ZEWNĄTRZCZASZKOWYM W BADANIU DOPPLEROWSKIM

Joanna Wojczal

Badanie dopplerowskie „na ślepo" tętnic szyjnych i kręgowych w odcinku zewnątrzczaszkowym zwykle jest traktowane jako przesiewowe w sytuacji, gdy badanie dupleksowe tętnic szyjnych nie jest możliwe do wykonania. Warto więc znać kryteria rozpoznania zwężenia początkowego odcinka tętnicy szyjnej wewnętrznej za

TABELA 12.1. Kryteria rozpoznania zwężenia tętnicy szyjnej wewnętrznej za pomocą badania dopplerowskiego (Widder, 1999).

Miejscowy stopień zwężenia	≥ 50%	60%	70%	80%	90%	95%
Zmiany pośrednie: tętnica nadbloczkowa	Brak zaburzeń przepływu			Porównanie stron wskazuje na obniżony przepływ po stronie zwężenia, brak przepływu lub odwrócenie przepływu, próba ucisku patologiczna		
tętnica szyjna wspólna	Przepływ prawidłowy		Zwykle wzrost PI	Wzrost wartości PI; obniżenie prędkości		
Zmiany bezpośrednie w obszarze zwężenia	Norma	Brak lub nieistotne zmiany akustyczne	Wyraźny wzrost prędkości przepływu skurczowej i rozkurczowej, szmer o średniej częstotliwości	Znaczny wzrost prędkości przepływu; sygnał akustyczny o wysokiej częstotliwości	Zmienny sygnał zwężenia o obniżonej intensywności	Szmer może być niesłyszalny
Analiza spektrum	Norma	Niewielkie poszerzenie spektrum	Poszerzenie spektrum ze zwiększeniem intensywności składowych o niskich częstotliwościach	Obecne częstotliwości o przeciwnym kierunku w spektrum przepływu, podwyższenie prędkości rozkurczowej		Krzywa nie do oceny
Maksymalna częstotliwość skurczowa w obszarze zwężenia	< 4 kHz	ok. 4 kHz	7 kHz	10 kHz	> 10 kHz	Zmiennie
Maksymalna prędkość skurczowa w obszarze zwężenia	< 120 cm/s	ok. 120 cm/s	ok. 200 cm/s	ok. 300 cm/s	> 300 cm/s	Zmiennie
Maksymalna prędkość późnorozkurczowa	< 130 cm/s	< 130 cm/s	< 130 cm/s	≥ 130 cm/s	≥ 130 cm/s	Zmiennie
Wskaźnik ICA/CCA[a]	< 1,5	≥ 1,5	≥ 2	≥ 4	≥ 4	Nie do oceny
Średnia prędkość wewnątrz zwężenia/ Średnia prędkość za zwężeniem	< 2	2	3	5	10	Nie do oceny

Skróty: ICA *(internal carotid artery)* – tętnica szyjna wewnętrzna, CCA (*common carotid artery*) – tętnica szyjna wspólna, PI (*pulsatility index*) – wskaźnik pulsacyjności.
[a] wskaźnik ICA/ CCA = maksymalna prędkość wewnątrz zwężenia/maksymalna prędkość w tętnicy szyjnej wspólnej.

12.6.4. Zwężenie tętnicy przedniej mózgu

Zwężenie tętnicy przedniej mózgu, zwłaszcza odcinka A1, wykrywa się znacznie rzadziej niż zwężenie tętnicy szyjnej wewnętrznej czy tętnicy środkowej mózgu. Powodem jest fakt, że tętnica przednia mózgu jest trudniejsza do uwidocznienia zarówno w badaniu TCD, jak i TCCD, natomiast anomalie jej rozwoju w postaci hipoplazji lub aplazji nie należą do rzadkości. Ponadto odcinek A1 tej tętnicy służy często jako droga krążenia obocznego przy zwężeniu tętnicy szyjnej wewnętrznej. W sytuacji hipoplazji lub aplazji odcinka A1 tętnicy przedniej mózgu po jednej stronie, po stronie przeciwnej obserwuje się wysokie prędkości przepływu (obie tętnice okołospoidłowe zaopatrywane są wówczas przez tylko jedną tętnicę przednią mózgu).

Kryteria rozpoznania zwężenia tętnicy przedniej mózgu w odcinku A1 są następujące:

- miejscowe przyspieszenie prędkości przepływu z turbulencjami i rozszerzeniem spektralnym w miejscu zwężenia,
- średnia prędkość przepływu ≥ 120 cm/s w miejscu podejrzewanego zwężenia,
- odcinkowy wzrost średniej prędkości o > 80 cm/s w stosunku do sąsiadujących segmentów naczynia.

Kryteria te nie obowiązują, jeżeli włączony jest przepływ oboczny związany ze zwężeniem tożstronnej lub przeciwstronnej tętnicy szyjnej wewnętrznej.

12.6.5. Niedrożność tętnicy przedniej mózgu

Całkowita niedrożność tętnicy przedniej mózgu (stopień 0 według TIBI) w odcinku A1 jest niemożliwa do odróżnienia od aplazji. Stwierdzenie przepływów rezydualnych (stopnie TIBI 1-3) w tej tętnicy jest również trudniejsze do wykrycia ze względu na jej mniej regularny przebieg i trudniejszy dostęp przy badaniu TCD lub TCCD. Aplazję lub niedrożność odcinka A1 tętnicy przedniej mózgu rozpoznaje się na podstawie braku możliwości uwidocznienia widma przepływu w tym odcinku naczynia, przy zachowanym widmie przepływu w tętnicy środkowej mózgu (na głębokości 60-75 mm nie można uwidocznić przepływu „od sondy", w badaniu TCCD naczynie jest niewidoczne), natomiast po stronie przeciwnej prędkość przepływu w odcinku A1 tętnicy przedniej mózgu jest często kompensacyjnie podwyższona. Najczęściej prędkość przepływu w przeciwstronnej tętnicy przedniej mózgu jest wówczas większa niż w przeciwstronnej tętnicy środkowej mózgu (ryc. 12.9).

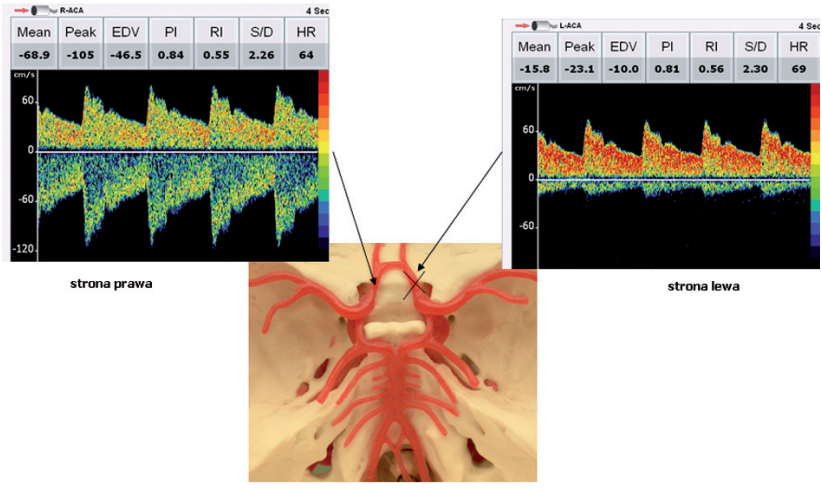

RYC. 12.9. Hipoplazja odcinka A1 tętnicy przedniej mózgu lewej. Obraz TCD, insonacja poprzez okno skroniowe, głębokość obustronnie 70 mm. Przepływ do sondy (nad linią zerową) przedstawia widmo przepływu w tętnicy szyjnej wewnętrznej. Po stronie lewej widoczne bardzo niskie prędkości w tętnicy przedniej mózgu („od sondy" – pod linią zerową), natomiast po stronie prawej prędkości w tętnicy przedniej mózgu przewyższają prędkości w tętnicy szyjnej wewnętrznej (i tętnicy środkowej mózgu – niewidoczne na tej głębokości).

12.6.6. Zwężenie tętnicy tylnej mózgu, tętnicy podstawnej i tętnicy kręgowej w odcinku wewnątrzczaszkowym

Tętnica tylna mózgu, a szczególnie jej odcinek P1, służy często jako droga krążenia obocznego przy zwężeniu/niedrożności tętnicy szyjnej wewnętrznej. Podobnie jak w tętnicy przedniej mózgu, odcinek P1 tętnicy tylnej mózgu może wykazywać hipoplazję lub aplazję. Dlatego kryteria rozpoznania zwężenia tej tętnicy są czułe, ale mało specyficzne. W badaniu TCCD łatwiej rozpoznać zwężenie tętnicy tylnej mózgu. W miejscu zwężenia występuje bowiem widoczny najczęściej na krótkim odcinku tętnicy aliasing (ryc. 12.10).

Kryteria rozpoznania zwężenia tętnicy tylnej mózgu oraz **tętnicy kręgowej** w odcinku wewnątrzczaszkowym:

- miejscowe, odcinkowe przyspieszenie prędkości średniej przepływu o 30% w stosunku do odcinka proksymalnego i dystalnego,
- turbulencje z rozszerzeniem spektralnym w miejscu zwężenia,
- odcinkowy wzrost prędkości średniej o > 50 cm/s w stosunku do sąsiadujących segmentów naczynia.

Kryteria rozpoznania zwężenia tętnicy podstawnej:

- miejscowe, odcinkowe przyspieszenie prędkości średniej przepływu o 30% w stosunku do odcinka proksymalnego i dystalnego,
- turbulencje z rozszerzeniem spektralnym w miejscu zwężenia,
- odcinkowy wzrost prędkości średniej o > 60 cm/s w stosunku do sąsiadujących segmentów naczynia.

A

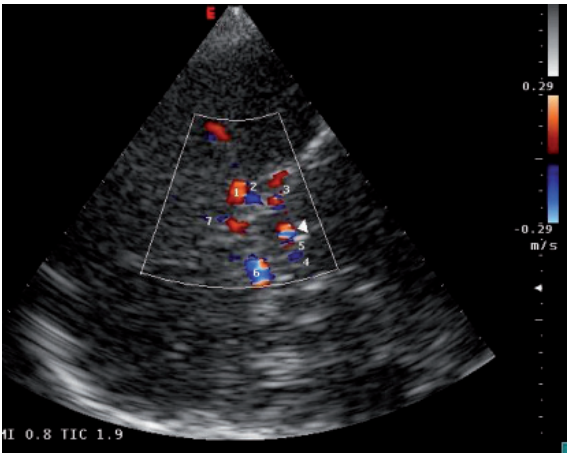

B

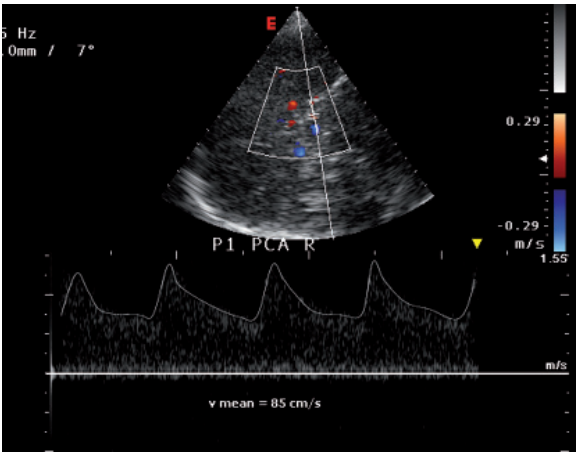

C

RYC. 12.10. A. Zwężenie w odcinku P1 tętnicy tylnej mózgu w obrazie TCCD. Główka strzałki wskazuje na aliasing – miejsce zwężenia. Należy zwrócić uwagę na niebieski kolor tętnicy łączącej tylnej, wskazujący na przepływ od tętnicy szyjnej wewnętrznej do tętnicy tylnej mózgu - jest to przepływ oboczny dystalnie do zwężonego odcinka P1. **B.** Obraz spektralny zwężenia odcinka P1 tętnicy tylnej mózgu. **C.** Potwierdzenie zwężenia w obrazie angio-TK. Główka strzałki wskazuje na miejsce zwężenia. (Badanie angio-TK wykonano w Zakładzie Radiologii Lekarskiej Uniwersytetu Medycznego w Lublinie, kierownik: prof. dr hab. n. med. Andrzej Drop). 1. Tętnica szyjna wewnętrzna. 2. Tętnica łącząca tylna. 3. Tętnica tylna mózgu – odcinek P1 tożstronny. 4. Tętnica tylna mózgu odcinek P1 po stronie przeciwnej. 5. Szczyt tętnicy podstawnej. 6. Przeciwstronna tętnica szyjna wewnętrzna. 7. Fragment tożstronnej tętnicy przedniej mózgu (*kolor niebieski*).

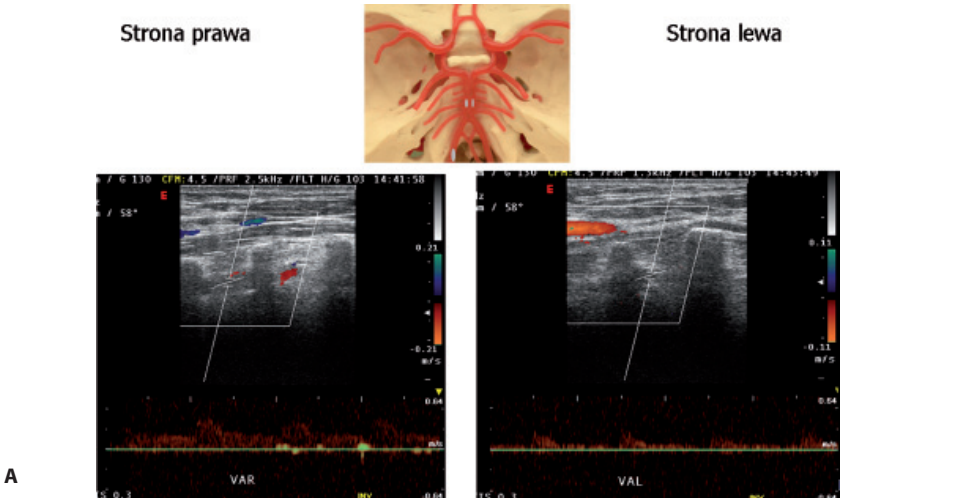

A

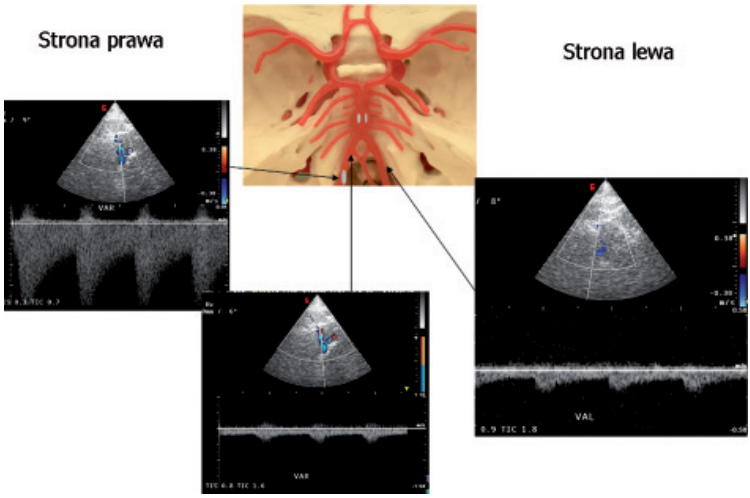

B

RYC. 12.11. Zwężenie tętnicy kręgowej prawej (**A**, **B**, **C**) oraz tętnicy podstawnej (**D**) w obrazie TCCD oraz korelacja z obrazem angio-TK (D) u 78-letniej kobiety z napadowymi zawrotami głowy i zaburzeniami przytomności. (Badanie angio-TK wykonano w Zakładzie Radiologii Lekarskiej Uniwersytetu Medycznego w Lublinie, kierownik: prof. dr hab. n. med. Andrzej Drop). **A.** Obraz dupleksowy zewnątrzczaszkowych odcinków tętnic kręgowych. Widoczne podwyższenie oporu w obu tętnicach kręgowych zewnątrzczaszkowo, bardziej widoczne w lewej tętnicy kręgowej. **B.** Obraz zwężenia prawej tętnicy kręgowej wewnątrzczaszkowo. Widoczne odcinkowe przyspieszenie prędkości przepływu do prędkości średniej 2 m/s, z poststenotycznym spadkiem prędkości. W tętnicy kręgowej lewej prędkości obniżone i nieco podwyższony opór naczyniowy wynikają ze zwężenia tętnicy podstawnej.

Wysokie prędkości przepływu w zwężeniu tętnicy kręgowej i tętnicy podstawnej (ryc. 12.11) należy różnicować z występującymi w przekrwieniu, skurczu naczyniowym, malformacjach tętniczo-żylnych i z krążeniem hiperkinetycznym, np. w nadczynności tarczycy. Jeżeli możliwe jest uwidocznienie tętnicy kręgowej bądź tętnicy podstawnej w badaniu TCCD, zwężenie widoczne będzie jako miejscowy aliasing

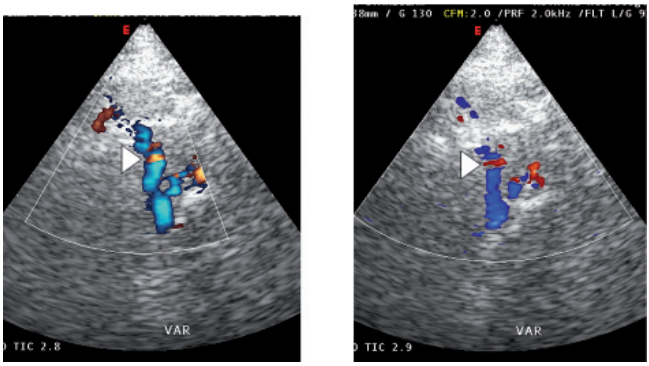

C

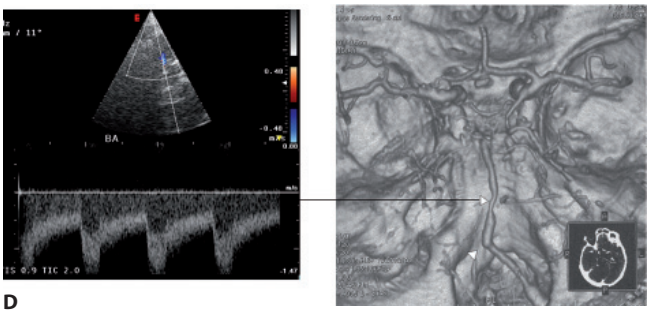

D

RYC. 12.11. cd.
C. Wewnątrzczaszkowo widoczny aliasing w miejscu zwężenia tętnicy kręgowej prawej. Aliasing w miejscu zwężenia tętnicy podstawnej niewidoczny, gdyż zwężenie to znajduje się dystalnie w stosunku do płaszczyzny insonacji początkowego odcinka tętnicy podstawnej.
D. Obraz angio-TK w rekonstrukcji trójwymiarowej wraz z obrazem dupleksowym z zarejestrowanym spektrum przepływu w miejscu zwężenia tętnicy podstawnej. Strzałki wskazują na miejsce zwężenia. Ze względu na duży stopień zwężenia prawa tętnica kręgowa w obrazie angio-TK niewidoczna.

(często występujący jako kolor czerwony na tle przebiegu „niebieskiego" naczynia). Należy wówczas koniecznie zmierzyć prędkość przepływu w tym miejscu, gdyż czasem biegnące w okolicy inne naczynie, np. tętnica móżdżkowa tylna dolna, w której

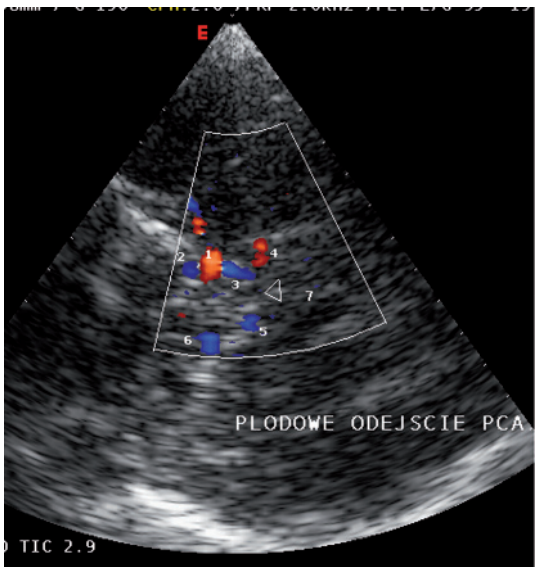

RYC. 12.12. Płodowe odejście tętnicy tylnej mózgu w obrazie TCCD. Należy zwrócić uwagę na brak możliwości uwidocznienia odcinka anatomicznego P1 tętnicy tylnej mózgu (*główka strzałki*). 1. Tętnica szyjna wewnętrzna tożstronna do miejsca insonacji. 2. Tętnica przednia mózgu. 3. Tętnica łącząca tylna mózgu (przepływ od tętnicy szyjnej wewnętrznej do tętnicy tylnej mózgu). 4. Odcinek anatomiczny P2 (ultrasonograficznie dalsza część odcinka P1) tętnicy tylnej mózgu tożstronnie do miejsca insonacji. 5. Odcinek P1 tętnicy tylnej mózgu przeciwstronnie do miejsca insonacji. 6. Tętnica środkowa mózgu przeciwstronna do miejsca insonacji. 7. Pień mózgu na poziomie śródmózgowia.