10 Badanie ultrasonograficzne tętnic zewnątrzczaszkowych i wewnątrzczaszkowych metodą dopplerowską

Joanna Wojczal

W rozdziale omówiono badanie dopplerowskie („na ślepo") tętnic domózgowych zewnątrzczaszkowych i badanie dopplerowskie przezczaszkowe tętnic na podstawie mózgu (transcranial doppler). Przedstawiono ogólnie przyjęty protokół badania, techniczne ustawienia sprzętowe, zasady interpretowania widm dopplerowskich, rozpoznawania tętnic wewnątrzczaszkowych oraz ogólnie przyjęte normy prędkości w poszczególnych tętnicach.

10.1. SCHEMAT BADANIA DOPPLEROWSKIEGO („NA ŚLEPO") TĘTNIC DOMÓZGOWYCH ZEWNĄTRZCZASZKOWYCH

Badanie wykonuje się sondą 4 MHz z falą ciągłą (*continuous wave* – CW) lub pulsacyjną (*pulse wave* – PW). Do badania kierunku przepływu w tętnicy nadoczodołowej lub nadbloczkowej możemy zastosować sondę 8 MHz lub 4 MHz z falą ciągłą. Niemal we wszystkich aparatach możliwa jest szybka zmiana rodzaju fali z ciągłej na pulsacyjną. Za pomocą sondy z falą ciągłą łatwiej jest uzyskać widmo przepływu w naczyniu, gdyż wychwytuje ona odbite fale z całego strumienia wiązki. Ponieważ przy tej fali często widma naczyń leżących w jednej płaszczyźnie insonacji mogą się nakładać, trudniej rozróżnić widma przepływu w dwóch naczyniach biegnących jedno pod drugim. Dzięki tej fali uzyskujemy także widmo z całego przekroju naczynia, co utrudnia w pewnych sytuacjach rozróżnienie przepływu laminarnego. Przy zastosowaniu fali ciągłej nie można wybiórczo badać interesującego nas naczynia, leżącego na znanej głębokości.

W sondzie z falą pulsacyjną ultradźwięki „ogniskowane" są w pewnej objętości przestrzeni, z której uzyskuje się najdokładniejszy pomiar prędkości (w rzeczywistości chodzi o określony czas powrotu wiązki odbitej, którym możemy dowolnie sterować). Dzięki temu poprzez zmianę głębokości można rozróżnić przepływy

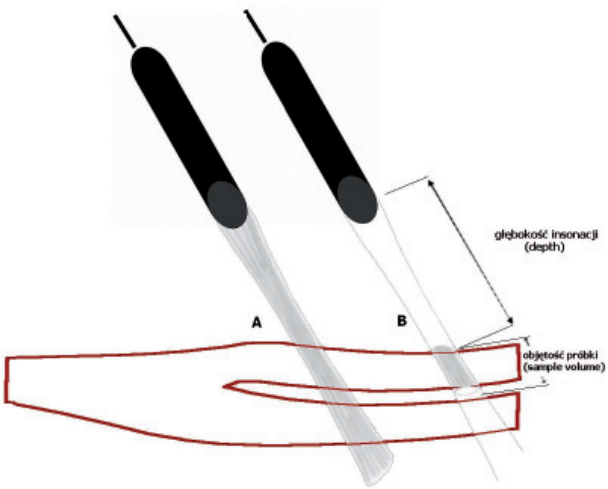

RYC. 10.1. Schemat działania sondy z falą ciągłą oraz z falą pulsacyjną. **A.** Fala ciągła (*continuous wave* – CW). Przy zastosowaniu fali ciągłej ultradźwięki są wysyłane w sposób ciągły i odbierane w sposób ciągły. Dzięki temu widoczny jest przepływ we wszystkich naczyniach na przebiegu wiązki ultradźwięków. **B.** Fala pulsacyjna (*pulse wave* – PW). Przy zastosowaniu fali pulsacyjnej wiązki ultradźwięków wysyłane są w sposób przerywany (pulsacyjny). Odbierane i rejestrowane są tylko fale powracające w określonym przedziale czasowym, którym można sterować, co wyznacza głębokość, z której pochodzi sygnał przepływu. Dzięki temu rejestrujemy widmo przepływu z określonej głębokości i z określonej objętości. W aparatach dane te odpowiednio oznaczane są jako *depth* (głębokość) i *sample volume* (objętość próbki).

w naczyniach leżących w jednej płaszczyźnie insonacji. Objętość, w której wiązka ultradźwięków ogniskowana jest przez tzw. soczewki akustyczne lub specjalne systemy elektroniczne, nazywana jest objętością próbki lub objętością pomiarową (*sample volume*) (patrz podrozdz. 2.2). Objętość tę podaje się w milimetrach, a wyznacza ona długość przestrzenną położoną w osi wiązki biegnącej od krawędzi sondy, gdzie ultradźwięki pozostają najbardziej „skupione" i skąd pochodzą najdokładniejsze pomiary rozkładu prędkości. Odległość od krawędzi sondy do miejsca „zogniskowania ultradźwięków" oznaczana jest jako głębokość (*depth*) (ryc. 10.1). Podczas badania dopplerowskiego „na ślepo" z zastosowaniem fali pulsacyjnej uzyskujemy dokładniejsze widma przepływu z danego miejsca naczynia, natomiast ze względu na zmianę głębokości przebiegu naczynia można łatwo „stracić" widmo.

10.1.1. Badanie kierunku przepływu w tętnicy nadoczodołowej lub nadbloczkowej z próbą uciskową tętnicy skroniowej powierzchownej i/lub tętnicy twarzowej

Badanie należy rozpocząć od oceny kierunku przepływu w tętnicach nadbloczkowych i nadoczodołowych (ryc. 10.2). Tętnice te są końcowymi odgałęzieniami tętnicy ocznej (pierwszej gałęzi tętnicy szyjnej wewnętrznej) i wytwarzają połączenia z końcowymi odgałęzieniami tętnicy szyjnej zewnętrznej. W warunkach prawidłowych krew wypływa z jamy czaszki poprzez odgałęzienia tętnicy ocznej (podczas przyłożenia sondy do górnej przyśrodkowej części oczodołu rejestruje się przepływ „do sondy"). W sytuacji dużego zwężenia tętnicy szyjnej wewnętrznej na odcinku od jej początku do odejścia tętnicy ocznej, często wytwarza się droga

krążenia obocznego, omijająca przeszkodę. Wówczas krew płynie od tętnicy szyjnej zewnętrznej, a następnie poprzez tętnicę skroniową powierzchowną i/lub tętnicę twarzową do tętnicy odpowiednio nadoczodołowej i/lub nadbloczkowej, a następnie wpływa do jamy czaszki poprzez tętnicę oczną (podczas badania tętnicy nadoczodołowej/nadbloczkowej stwierdzamy przepływ „od sondy"). Tętnica nadoczodołowa lub nadbloczkowa może mieć jednak kręty przebieg, dlatego samo określenie kierunku przepływu nie wystarcza. Należy ucisnąć tętnicę skroniową powierzchowną (w okolicy górnej części małżowiny usznej, na wysokości stawu skroniowo-żuchwowego) i/lub tętnicę twarzową (w okolicy kąta żuchwy). Jeżeli tętnica oczna nie jest drogą krążenia obocznego, uciśnięcie tętnicy skroniowej powierzchownej i/lub tętnicy twarzowej spowoduje zwiększenie prędkości przepływu (krew szybciej „wypływa" z jamy czaszki) lub mogą nie występować żadne zmiany prędkości przepływu w tętnicy nadoczodołowej lub nadbloczkowej. Jeżeli natomiast włączona jest droga krążenia obocznego przez tętnicę oczną, wówczas uciśnięcie tętnicy skroniowej powierzchownej i/lub tętnicy twarzowej spowoduje odcięcie tej drogi krążenia obocznego i gwałtowny spadek prędkości przepływu w tętnicy nadoczodołowej/tętnicy nadbloczkowej. Spadek prędkości powinien być gwałtowny podczas ucisku, bowiem powolny spadek może być skutkiem ruchów sondy „ślizgającej się" na żelu i związanej z tym zmiany kąta insonacji. Zasady interpretacji próby przedstawiono na rycinie 10.3.

Sondę 8 MHz lub 4 MHz należy przyłożyć do przyśrodkowej górnej części oczodołu i ocenić kierunek przepływu w jednej z wyżej wymienionych tętnic. Następnie należy zaobserwować przepływ w tętnicy nadoczodołowej/tętnicy nadbloczkowej podczas ucisku tętnicy skroniowej powierzchownej i/lub tętnicy twarzowej.

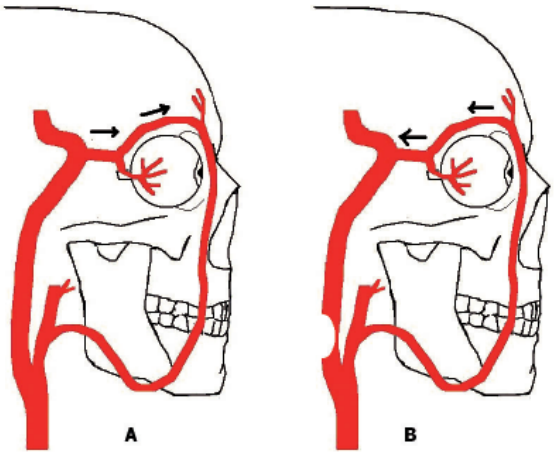

RYC. 10.2. Kierunek przepływu krwi w tętnicy ocznej i jej końcowych odgałęzieniach. **A.** W warunkach prawidłowych, krew „wypływa" z jamy czaszki przez tętnicę oczną i jej końcowe gałęzie; kierunek przepływu w tętnicy nadoczodołowej jest „do sondy". **B.** Przy zwężeniu tętnicy szyjnej wewnętrznej na odcinku od jej początku odejścia od tętnicy szyjnej wspólnej do odejścia tętnicy ocznej może włączyć się droga przepływu obocznego przez połączenia końcowych gałęzi tętnicy szyjnej zewnętrznej z gałęziami końcowymi tętnicy ocznej np. tętnicą nadoczodołową; krew „wpływa" do jamy czaszki; kierunek przepływu w tętnicy nadoczodołowej będzie „od sondy".

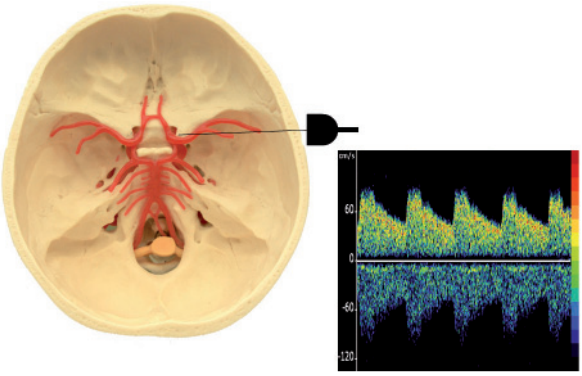

RYC. 10.15. Położenie sondy i widmo przepływu w rozwidleniu tętnicy szyjnej wewnętrznej na głębokości 66 mm. Widmo przepływu do sondy (powyżej linii zerowej) należy do początkowego odcinka tętnicy środkowej mózgu, widmo przepływu od sondy (poniżej linii zerowej) należy do początkowego odcinka tętnicy przedniej mózgu.

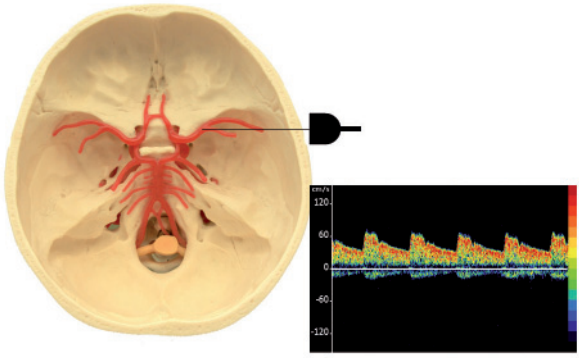

RYC. 10.16. Położenie sondy i widmo przepływu przy badaniu tętnicy środkowej mózgu na głębokości 52 mm. Widoczne jest widmo przepływu do sondy (powyżej linii zerowej).

10.3.3. Schemat badania

10.3.3.1. Badanie przez okno skroniowe

Badanie należy rozpocząć od przyłożenia sondy do okna skroniowego (nad łukiem jarzmowym, nieco ku przodowi od otworu słuchowego) na głębokości 60-65 mm, kierując ją nieco do przodu i do góry. Od tego miejsca, nie zmieniając położenia sondy, należy zmniejszyć głębokość aż do ok. 50 mm, uzyskując w sposób ciągły „czyste" widmo prędkości tylko „do sondy" (ryc. 10.16), które stanowi obraz przepływu w odcinku M1 tętnicy środkowej mózgu. Następnie ponownie należy zwiększyć głębokość do 60-65 mm, dochodząc do rozwidlenia tętnicy szyjnej wewnętrznej i kontynuować zwiększanie głębokości do ok. 70-75 mm, nadal nie zmieniając położenia sondy. Uzyskuje się obraz prędkości „od sondy", który reprezentuje odcinek A1 tętnicy przedniej mózgu oraz widmo o niższych niż tętnica środkowa mózgu prędkościach „do sondy" obrazujące przepływ w końcowym odcinku tętnicy szyjnej wewnętrznej (ryc. 10.17).

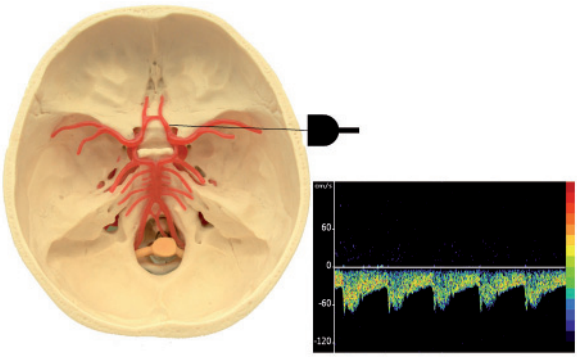

RYC. 10.17. Położenie sondy i widmo przepływu przy badaniu tętnicy przedniej mózgu na głębokości 74 mm. Widoczne jest widmo przepływu od sondy (poniżej linii zerowej).

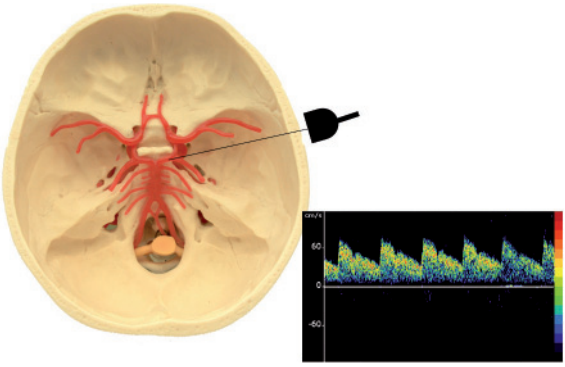

RYC. 10.18. Położenie sondy i widmo przepływu przy badaniu tętnicy tylnej mózgu na głębokości 65 mm. Widoczne jest widmo przepływu do sondy (powyżej linii zerowej), o prędkościach niższych, niż w tętnicy środkowej (nieco niższy jest również dźwięk przy insonacji tej tętnicy).

Następnie należy ponownie przejść w sposób płynny do głębokości 60-65 mm, do dwukierunkowego przepływu w rozwidleniu tętnicy szyjnej mózgu. Po uzyskaniu dobrego obrazu rozwidlenia tętnicy szyjnej, nie zmieniając głębokości, trzeba skierować sondę nieco do dołu i tyłu głowy pacjenta, uzyskując obraz innego przepływu „do sondy" o niższych prędkościach i nieco niższym dźwięku. Jest to widmo przepływu w odcinku P1 tętnicy tylnej mózgu (ryc. 10.18). Kiedy sondę skieruje się jeszcze bardziej do tyłu i nieco do dołu, uzyska się widmo przepływu „od sondy", reprezentujące odcinek P2 tętnicy tylnej mózgu (ryc. 10.19). Często temu prawidłowemu pod względem pulsacyjnym widmu „od sondy" odcinka P2 tętnicy tylnej mózgu towarzyszy intensywny, jednostajny przepływ również „od sondy" o bardzo niskich prędkościach. Jest to widmo przepływu w żyle podstawnej mózgu (Rosenthala), która biegnie bardzo blisko tętnicy tylnej mózgu.

Po uzyskaniu dobrego obrazu odcinka P1 tętnicy tylnej mózgu na głębokości 60-65 mm, możemy nie tracąc widma tej tętnicy, zwiększać głębokość aż do ok. 80 mm, gdzie pojawia się przepływ dwukierunkowy, przedstawiający spektrum

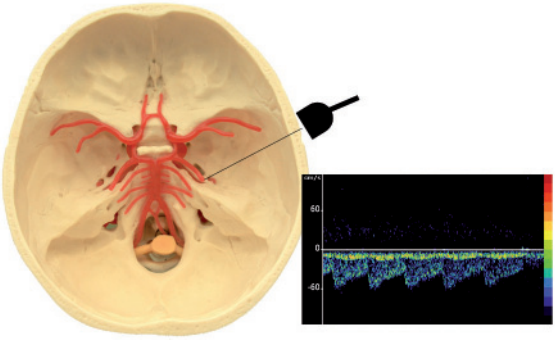

RYC. 10.19. Położenie sondy i widmo przepływu przy badaniu tętnicy tylnej mózgu w odcinku P2 na głębokości 65 mm. Widoczne jest widmo przepływu od sondy (poniżej linii zerowej) o wartościach prędkości podobnych to tych, które uzyskuje się w odcinku P1 tej tętnicy. Często obrazowi tętniczego przepływu „od sondy" odcinka P2 tętnicy tylnej mózgu towarzyszy intensywny, jednostajny przepływ również „od sondy" o bardzo niskich prędkościach. To widmo przepływu w żyle podstawnej mózgu (Rosenthala), która biegnie bardzo blisko tętnicy tylnej mózgu.

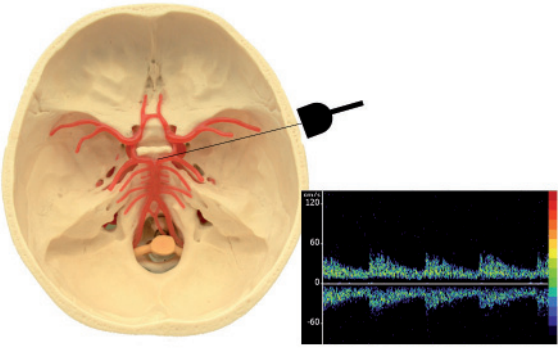

RYC. 10.20. Widma przepływu w szczycie tętnicy podstawnej. Głębokość insonacji 83 mm. Widoczne są dwa różnokierunkowe widma: widmo przepływu „do sondy" (nad linią zerową) reprezentuje rozkład prędkości przepływu w tożstronnym do insonacji odcinku P1 tętnicy tylnej mózgu, widmo „od sondy (pod linią zerową) odzwierciedla prędkości przepływu w odcinku P1 przeciwstronnej do insonacji tętnicy tylnej mózgu.

A

RYC. 10.21. Położenie sondy przy badaniu przez okno podpotyliczne pod wyrostkiem sutkowatym. **A.** Widok od przodu. **B.** Widok z boku.

B

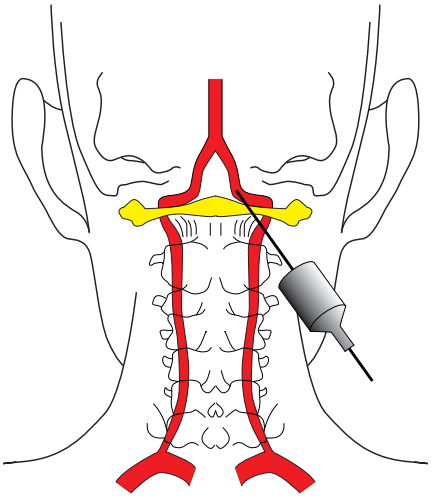

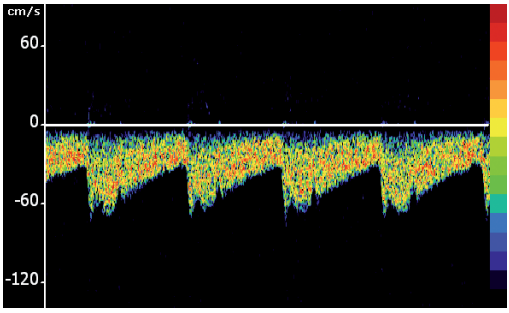

RYC. 10.22. Schematyczne położenie sondy przy badaniu tętnicy kręgowej (tu w linii pośrodkowej) i obraz widma (prędkości „od sondy"). Głębokość insonacji od 40 do 70 mm.

przepływu w szczycie tętnicy podstawnej (ryc. 10.20). Obraz widma „do sondy" reprezentuje przepływ w odcinku P1 tętnicy tylnej mózgu po tej samej stronie. Widmo „od sondy" obrazuje przepływ w odcinku P1 tętnicy tylnej mózgu po przeciwnej stronie.

Można także stosować nieco odmienny schemat – rozpoczynając badanie od identyfikacji odcinka M1 tętnicy środkowej mózgu na głębokości 50-56 mm, po czym przejść do badania bifurkacji ICA (na głębokości ok. 65 mm – zakres ten jest zmienny osobniczo i może wynosić od 58 mm do 70 mm), a dalej stosować schemat badania jak powyżej.