5 Badanie ultrasonograficzne tętnic szyjnych w odcinku zewnątrzczaszkowym

Radosław Kaźmierski

W niniejszym rozdziale omówiono jeden z najważniejszych elementów badania ultrasonograficznego w neurologii – ocenę morfologii ścian tętnic oraz parametrów przepływu w tętnicach szyjnych w odcinku zewnątrzczaszkowym. Grubość błony środkowej i wewnętrznej tętnic szyjnych (kompleksu intima-media) oraz wielkość i struktura blaszek miażdżycowych są dobrze udokumentowanymi wskaźnikami zaawansowania miażdżycy w tętnicach szyjnych. Ocena morfologii ścian naczyniowych pomaga także w profilaktyce, pozwala bowiem na monitorowanie skuteczności leczenia przeciwmiażdżycowego przez długi okres. Dzięki badaniu przepływu krwi można natomiast przeprowadzić ocenę stopnia zwężenia tętnicy, oraz uzyskać cenne informacje dla kwalifikacji do zabiegu udrażniania tętnic oraz monitorowania restenoz po takich zabiegach.

W podrozdziałach omówiono następujące zagadnienia: badanie morfologii ściany naczyniowej (technika badania, oceniane struktury i definicje, normy, znaczenie wyników oceny morfologii tętnic szyjnych w neurologii), badanie spektrum przepływu przez tętnice szyjne (technika badania, normy międzynarodowe i ocena wielkości zwężenia, znaczenie wyników badań spektrum przepływu w neurologii), a także najczęściej popełniane podczas badania błędy i trudności w interpretacji wyników.

Szacuje się, że nawet połowa udarów niedokrwiennych mózgu spowodowana jest zmianami miażdżycowo-zakrzepowymi w tętnicy szyjnej wspólnej oraz wewnętrznej i jej odgałęzieniach.

Najczęstsze mechanizmy udarów niedokrwiennych mózgu to zatorowość tętniczo-tętnicza oraz wytworzenie się zakrzepu powodującego zamknięcie światła naczynia lub jego zwężenie istotne pod względem hemodynamicznym. Materiał zatorowy może pochodzić z pękniętej niestabilnej blaszki miażdżycowej. Może także tworzyć go oderwana skrzeplina, jej fragment lub agregaty płytek krwi – występowaniu tego zjawiska sprzyja owrzodzenie blaszki. Zatory występują najczęściej w węższych naczyniach śródczaszkowych, szczególnie w odgałęzieniach tętnicy

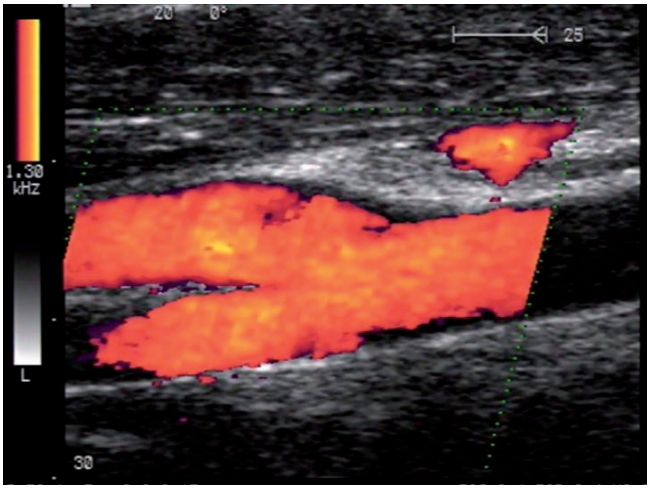

RYC. 5.1. Tętnica szyjna wspólna oraz bifurkacja z podziałem na tętnicę szyjną wewnętrzną i zewnętrzną w badaniu USG dupleks z obrazowaniem metodą power doppler.

mózgu środkowej czy też w tętnicy ocznej. W przypadku zakrzepu zamykającego tętnicę szyjną wewnętrzną do udaru niedokrwiennego mózgu dochodzi wtedy, gdy krążenie oboczne przez koło tętnicze mózgu jest niewydolne. Jednak nawet przy zachowanym krążeniu obocznym materiał zatorowy o dużej objętości może ulegać defragmentacji i lizie, powodując liczne drobniejsze zatory w odgałęzieniach tętnic śródmózgowych, przyczyniając się tym samym do nasilenia objawów klinicznych udaru. Tworzeniu zakrzepów przyściennych sprzyja także osłabienie zdolności antykoagulacyjnych śródbłonka.

Z tego powodu w ostatnich latach duże zainteresowanie neurologów wzbudziła możliwość obrazowania ścian naczyniowych tętnic szyjnych przy pomocy ultrasonografii wysokiej rozdzielczości. Badanie ultrasonograficzne tętnic szyjnych w odcinku zewnątrzczaszkowym (ryc. 5.1) umożliwia nieinwazyjną, przyżyciową ocenę morfologii ściany naczyniowej, a także nieinwazyjną ocenę parametrów przepływu krwi oraz stopnia zwężenia naczynia w bardziej zaawansowanych stadiach miażdżycy.

Z tego względu w badaniu ultrasonograficznym tętnic szyjnych można wyróżnić dwa etapy: w pierwszym oceniamy morfologię ścian naczyniowych w obrazie B-modalnym, a w drugim – parametry hemodynamiczne, przy wykorzystaniu techniki dupleks (badanie dopplerowskie i obrazowanie B-modalne).

RYC. 5.8.A. Badanie tętnic szyjnych. Badający siedzi u wezgłowia kozetki, osoba badana ma głowę zwróconą o około 30° w stronę przeciwną do badanej. Ustawienie głowicy do badania w projekcji podłużnej (A i C) oraz poprzecznej (B).

RYC. 5.8.B. Badanie tętnicy szyjnej w płaszczyźnie (projekcji) poprzecznej.

RYC. 5.8.C. Badanie zza mięśnia mostkowo-obojczykowo-sutkowego.



RYC. 5.9. Kątomierz i klin stabilizujący ułożenie głowy – ułatwiają one dokładne wykonywanie wielokrotnych pomiarów ultrasonograficznych z ustawieniem głowicy pod tym samym kątem w stosunku do tętnicy.

kształt. Należy powoli przesunąć głowicę ustawioną poprzecznie do osi szyi w kierunku dogłowowym, co pozwala na uwidocznienie tętnicy szyjnej wspólnej, bifurkacji i podziału na tętnicę szyjną wewnętrzną i zewnętrzną (ryc. 5.10.A, B, C). Ocena taka jest przydatna we wstępnej fazie badania, gdyż pozwala na stwierdzenie, czy występują blaszki miażdżycowe oraz określenie wysokości bifurkacji, kąta odejścia tętnic szyjnych od bifurkacji oraz orientacyjne określenie obecności przepływu w naczyniu (ryc. 5.10.A). Należy jednak wyraźnie podkreślić, że prędkość przepływu badamy **tylko w projekcji podłużnej** (rzucie podłużnym) z odpowiednią korekcją kąta insonacji (patrz część dotycząca badania hemodynamicznego). Badanie w rzucie poprzecznym ma wyłącznie charakter orientacyjny, pozwala na ocenę „wypełnienia naczynia kolorem" i stwierdzenie obecności przepływu.

Następnie należy przejść do badania w rzucie podłużnym, oceniając morfologię ścian naczyniowych tętnic szyjnych od poziomu nad obojczykiem do okolicy podżuchwowej – najwyżej jak pozwalają na to warunki anatomiczne (przy ocenie morfologii ściany naczyniowej należy postępować zgodnie z podanymi poniżej zaleceniami grup ekspertów). Następnie, włączając opcję dupleks, należy ocenić przepływ kodowany w kolorze i widmo przepływu krwi (technikę badania przepływu omówiono poniżej).

Trzeba zwrócić uwagę na pozycję znacznika na każdej głowicy. W badaniu w projekcji podłużnej należy skierować go ku głowie pacjenta, natomiast w projekcji poprzecznej – znacznik zwyczajowo kieruje się ku prawej stronie badanego.

Badanie należy rozpocząć od tętnicy szyjnej wspólnej, następnie oceniać bifurkację i przejść do tętnicy szyjnej wewnętrznej i zewnętrznej. Ocena tętnicy szyjnej wewnętrznej wymaga zwykle nieznacznego przesunięcia końca głowicy ze znacznikiem (położonego bliżej głowy badanego) do tyłu (do wyrostka sutkowatego) przy zlokalizowanym (ufiksowanym) na bifurkacji drugim końcu głowicy. Badając tętnicę szyjną zewnętrzną, należy przesunąć koniec głowicy ze znacznikiem nieznacznie do przodu – w kierunku twarzy badanego. Często można spotkać się jednak z różnymi wariantami anatomicznymi, dlatego też zasada ta jest jedynie orienta-

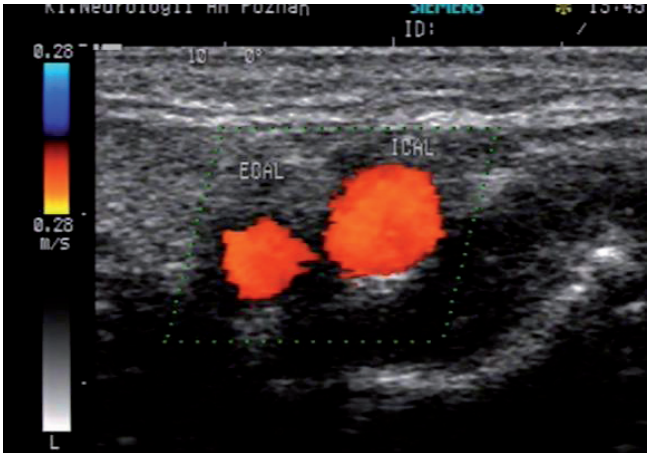

RYC. 5.10.A. Przekrój poprzeczny tętnicy szyjnej wewnętrznej (ICAL) i zewnętrznej (ECAL) z kodowaniem przepływu w kolorze.

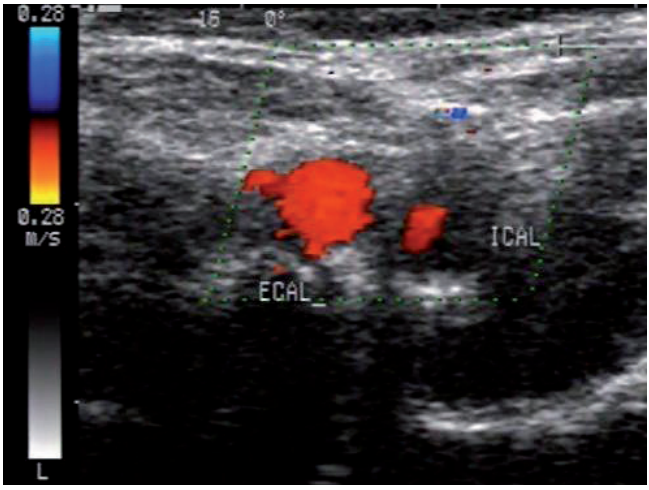

RYC. 5.10.B. Przekrój poprzeczny – widoczne znaczne zwężenie z redukcją wypełnienia kolorem światła tętnicy szyjnej wewnętrznej (ICAL) przy zachowanym prawidłowym wypełnieniu tętnicy szyjnej zewnętrznej (ECAL).

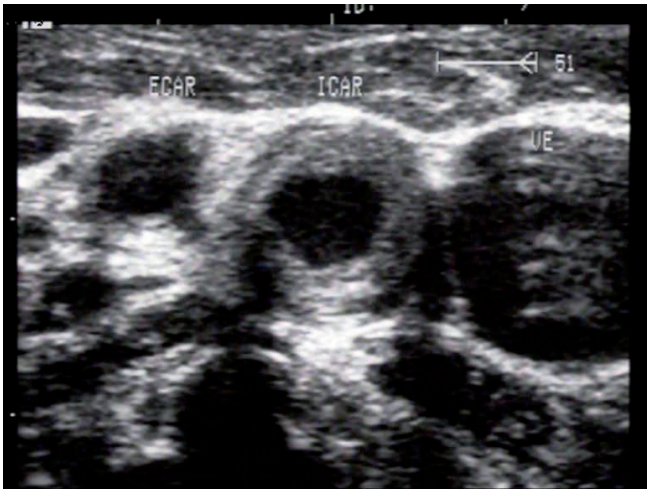

RYC. 5.10.C. Przekrój poprzeczny w obrazie B-modalnym – widoczny bardzo pogrubiony KIM w tętnicy szyjnej wewnętrznej (ECAR – tętnica szyjna zewnętrzna, ICAR – tętnica szyjna wewnętrzna, VE – żyła szyjna wewnętrzna).