Rozdział 10

Nowotwory splotu naczyniówkowego

Krzysztof Zakrzewski

Z komórek nabłonka splotu naczyniówkowego układu komorowego mózgu rozwijają się dwa typy nowotworów: brodawczak splotu naczyniówkowego (*choroid plexus papilloma*), oraz rak splotu naczyniówkowego (*choroid plexus carcinoma*). Brodawczak charakteryzuje się niskim stopniem złośliwości histologicznej (WHO I°), w przeciwieństwie do raka, będącego guzem o wysokim stopniu złośliwości (WHO III°) [25, 26].

Nowotwory splotu naczyniówkowego występują znacznie częściej u dzieci niż u osób dorosłych, co powoduje, że powszechnie uznaje się je za charakterystyczne dla wieku dziecięcego. Guzy te stanowią około 2,3-3% wszystkich nowotworów stwierdzanych u chorych w wieku rozwojowym [22, 30, 38, 43]. Zdecydowana większość z nich to brodawczaki, występujące od dwóch do czterech razy częściej niż raki [3, 30, 34].

Brodawczaki splotu naczyniówkowego

Epidemiologia

Brodawczaki splotu naczyniówkowego stanowią 0,9-2% nowotworów mózgu u dzieci [8, 37, 48]. Charakterystyczną cechą tych nowotworów jest ich częstsze występowanie u chorych w młodszych grupach wiekowych. Co najmniej połowa ze wszystkich obserwowanych przypadków dotyczy dzieci poniżej 2. r.ż. [2, 17, 34]. Wśród nowotworów mózgu stwierdzanych u niemowląt, odsetek brodawczaków sięga nawet 10% [12]. Część nowotworów ma niewątpliwie charakter guzów wrodzonych, niektóre z nich rozpoznawane są już w okresie płodowym [5]. W populacji dzieci z brodawczakami splotu naczyniówkowego obserwuje się niewielką przewagę chorych płci męskiej [46].

Brodawczaki rozwijają się w obrębie układu komorowego mózgu, a ich przyczep, będący jednocześnie źródłem ukrwienia, znajduje się w splocie naczyniówkowym. Zdecydowana większość nowotworów umiejscowiona jest nad namiotem móżdżku, przede wszystkim w obrębie komór bocznych (ryc. 10.1). Proces nowotworowy dotyczy zazwyczaj jednej ze stron i lokalizuje się w części środkowej komory, w rogu skroniowym lub w okolicy otworu Monro. Niekiedy nowotwór osiąga znaczne rozmiary, wypełniając całkowicie poszerzoną komorę boczną.

Znacznie rzadziej brodawczaki zlokalizowane są w pozostałych częściach układu komorowego zawierających splot naczyniówkowy, w komorze III oraz komorze IV (ryc. 10.2, 10.3). Sporadycznie obserwuje się nowotwory położone poza układem komorowym, m.in. w okolicy kąta mostowo-móżdżkowego [4, 46]. Niekiedy spotyka się wieloogniskowe występowanie brodaw-

czaków, najczęściej w obrębie obu komór bocznych mózgu (ryc. 10.4).

Objawy kliniczne

Pierwszymi symptomami choroby są najczęściej objawy wzmożonego ciśnienia wewnątrzczaszkowego [13, 30, 34]. Spowodowane są one towarzyszącym nowotworowi wodogłowiem, stwierdzanym u około 90% chorych [17]. Przyczyną powstawania wodogłowia jest nie tylko mechaniczne utrudnienie krążenia płynu mózgowo-rdzeniowego, lecz także jego nadmierna produkcja. Powyższe zjawisko jest specyficzne wyłącznie dla brodawczaków i nie występuje u chorych z innymi nowotworami mózgu [31].

U małych dzieci obserwuje się napięcie i uwypuklenie ciemiączek oraz nadmierne poszerzenie obwodu głowy z wyczuwalnym rozejściem szwów czaszkowych. Często widoczne są także: zmiana zachowania dziecka, z okresami wzmożonej senności, drażliwość, utrata łaknienia oraz wymioty. U starszych chorych dominują bóle głowy oraz wymioty, a w badaniu okulistycznym obserwuje się niekiedy obrzęk tarcz nerwów wzrokowych. U małych dzieci nie stwierdza się zmian na dnie oka.

Ryc. 10.1. Brodawczak splotu naczyniówkowego komory bocznej. Badanie TK po podaniu kontrastu.

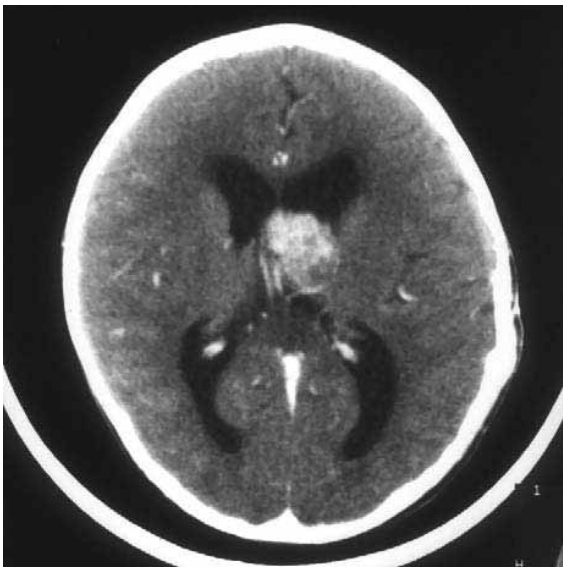

Ryc. 10.2. Brodawczak splotu naczyniówkowego komory III u 2-letniego chłopca. Badanie TK po podaniu kontrastu.

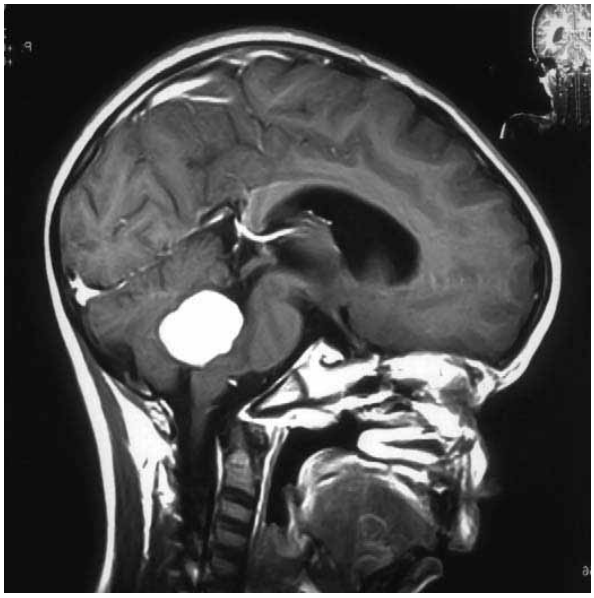

Ryc. 10.3. Brodawczak splotu naczyniówkowego komory IV u 4-letniego chłopca. Badanie RM w obrazie T1-zależnym, w projekcji strzałkowej, po podaniu kontrastu.

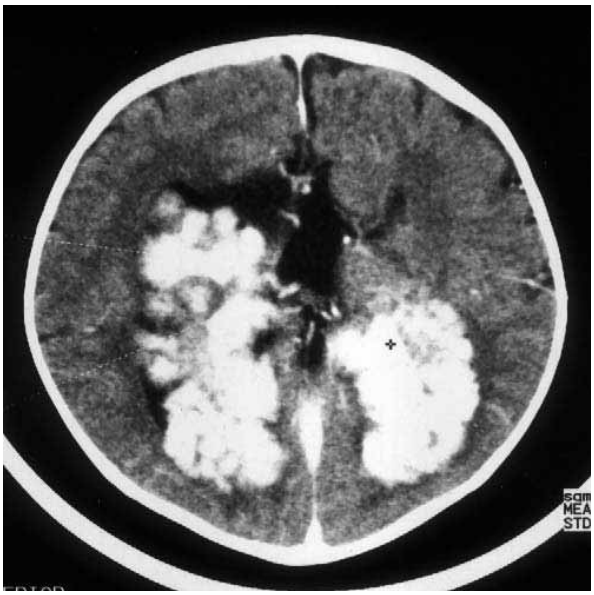

Ryc. 10.4. Brodawczaki splotu naczyniówkowego obu komór bocznych mózgu u 9-miesięcznej dziewczynki. Badanie TK po podaniu kontrastu.

Objawom wzmożonego ciśnienia wewnątrzczaszkowego towarzyszyć mogą także miejscowe objawy neurologiczne, zależne od lokalizacji nowotworu. W przypadkach guzów komory III obserwuje się zaburzenia endokrynologiczne pod postacią otyłości, przedwczesnego dojrzewania płciowego, moczówki prostej, zaburzeń wzrostu oraz zespołu międzymózgowiowego (*diencephalic syndrome*) [17]. Nowotwory umiejscowione w komorze IV mogą powodować zaburzenia równowagi i chodu, ataksję, oczopląs oraz uszkodzenie nerwów czaszkowych. U dzieci obserwuje się także napady padaczkowe [13, 30, 34].

Diagnostyka obrazowa

U małych dzieci, u których nie doszło jeszcze do całkowitego zarośnięcia ciemiączek, do diagnozowania brodawczaków splotu naczyniówkowego wykorzystuje się badania ultrasonograficzne. W przypadku nowotworów mózgu, metoda ta ma charakter badania wstępnego i zawsze istnieje konieczność poszerzenia diagnostyki o badania metodą TK lub RM.

W obrazach TK brodawczak zlokalizowany jest w obrębie układu komorowego, gdzie często przybiera charakterystyczny „brodawkowaty" kształt, pozwalający stosunkowo łatwo odróżnić go od innych nowotworów. W większości przypadków guzowi towarzyszy poszerzenie układu komorowego z radiologicznymi cechami ciasnoty wewnątrzczaszkowej. Brodawczak ma zazwyczaj jednorodną strukturę, jest dobrze odgraniczony od otaczających tkanek i niekiedy zawiera zwapnienia. Nowotwór może być hipo-, izo- lub lekko hiperdensyjny. Po podaniu środka cieniującego obserwuje się bardzo intensywne, jednorodne wzmocnienie guza, często z obecnością dużego naczynia doprowadzającego. Sporadycznie nowotwór przybierać może też postać torbieli [11, 41, 43].

W obrazach RM brodawczak jest zazwyczaj jednorodny w budowie, ma wyraźne granice i nie nacieka struktur sąsiadujących. W obrazach T1-zależnych guz jest najczęściej izointensywny, podczas gdy w obrazach T2-zależnych może być zarówno izo-, hipo- lub hiperintensywny. Po podaniu środka cieniującego obserwuje się intensywne jednorodne wzmocnienie. Często widoczny jest także cienki i kręty obszar ucieczki sygnału odpowiadający poszerzonemu naczyniu doprowadzającemu [11, 39, 45].

W celu lepszej oceny unaczynienia nowotworu wykonuje się dodatkowo badania RM w opcji naczyniowej. W przypadkach, w których przed planowanym zabiegiem chirurgicznym rozważa się wykonanie embolizacji naczyń doprowadzających, niezbędne jest wykonanie badań angiograficznych naczyń mózgowych.

Leczenie chirurgiczne

Wszyscy chorzy z brodawczakami splotu naczyniówkowego są kwalifikowani do leczenia chirurgicznego, którego podstawowym celem jest całkowite usunięcie nowotworu. Ponieważ w zdecydowanej większości przypadków resekcja guza powoduje ustąpienie objawów wodogłowia, przed właściwym zabiegiem operacyjnym nie ma potrzeby podejmowania innych działań mających na celu trwałe zniesienie objawów wzmożonego ciśnienia wewnątrzczaszkowego. Założenie układu zastawkowego komorowo-otrzewnowego jest niewskazane, także ze względu na możliwość wystąpienia wodobrzusza, będącego wynikiem problemów z wchłanianiem znacznych objętości płynu mózgowo-rdzeniowego w jamie otrzewnej [40]. Wykonanie zabiegu połączenia komory III ze zbiornikami pajęczynówki przy użyciu neuroendoskopu jest również przeciwwskazane, gdyż brak możliwości wchłonięcia produkowanego w nadmiarze płynu mózgowo-rdzeniowego może doprowadzić do znacznego poszerzenia przestrzeni podpajęczynówkowej.

Stan kliniczny większości chorych z wodogłowiem w przebiegu brodawczaka jest na tyle dobry, że pozwala na przygotowanie ich do operacji. Jeżeli jednak wzrost ciśnienia wewnątrzczaszkowego zaczyna zagrażać życiu i zdrowiu pacjenta, konieczna jest natychmiastowa interwencja, mająca na celu jego obniżenie. Najwłaściwszym sposobem postępowania w takiej sytuacji jest założenie drenażu komorowego zewnętrznego. Ten prosty i krótki zabieg możliwy jest do przeprowadzenia również w warunkach znieczulenia miejscowego.

U niektórych chorych ze znacznego stopnia poszerzeniem układu komorowego, zakłada się planowo drenaż komorowy, który następnie utrzymuje się przez kilka dni. Celem takiego postępowania jest zmniejszenie szerokości układu komorowego, z równoczesnym zwiększeniem grubości płaszcza kory mózgu. Działanie to ma zapobiec zapadnięciu półkuli mózgu i powstaniu wodniaka podtwardówkowego w okresie pooperacyjnym [34].

Ponieważ układ komorowy otoczony jest ze wszystkich stron prawidłowymi strukturami mózgowia, usunięcie nowotworu rosnącego w jego świetle związane jest zawsze z koniecznością przecięcia zdrowych tkanek. W zależności od umiejscowienia guza, jego rozmiarów oraz unaczynienia, wybiera się w każdym przypadku najbardziej optymalną drogę dotarcia do nowotworu, tak aby dodatkowe uszkodzenie spowodowane operacją było jak najmniejsze. W przypadku guzów zlokalizowanych w rogu przednim komory bocznej oraz w okolicy otworu Monro wykonuje się najczęściej kraniotomię czołową, z nacięciem zakrętu czołowego środkowego. Nowotwory umiejscowione w trzonie i rogu tylnym usuwa się drogą otwarcia ciemieniowego lub ciemieniowo-potylicznego. Dostęp do guzów znajdujących się w rogu skroniowym uzyskuje się poprzez kraniotomię skroniową, z nacięciem zakrętu skroniowego środkowego.

Nowotwory znajdujące się w obrębie komory III usuwane są przez otwór Monro, do którego dochodzi

się drogą kraniotomii czołowej przystrzałkowej, z nacięciem ciała modzelowatego lub wspomnianą wcześniej drogą otwarcia czołowego. Guzy umiejscowione w tylnym dole czaszki wymagają wykonania kraniotomii podpotylicznej, połączonej zwykle z nacięciem dolnej części robaka lub półkuli móżdżku. Wykonując dojście do komory IV poprzez jedną ze szczelin móżdżkowo-rdzeniowych można uniknąć uszkodzenia robaka móżdżku [29].

Brodawczaki splotu naczyniówkowego są zawsze dobrze unaczynione i przy tym często osiągają znaczne rozmiary. Równocześnie większość chorych stanowią małe dzieci, u których objętość krwi krążącej w łożysku naczyniowym jest stosunkowo niewielka, co czyni je szczególnie wrażliwymi na utratę każdej ilości krwi. Intensywny krwotok, czy nawet przedłużające się niewielkie krwawienie występujące w trakcie zabiegu chirurgicznego stanowić mogą poważne zagrożenie dla chorego. Zabieg usunięcia brodawczaka splotu naczyniówkowego jest zawsze poważnym wyzwaniem dla chirurga, wymagającym od niego starannego zaplanowania i precyzyjnego przeprowadzenia operacji. Taktyka postępowania wymaga najpierw uwidocznienia, a następnie skoagulowania i odcięcia naczyń doprowadzających krew do nowotworu. Tylko wtedy możliwe jest całkowite i bezpieczne usunięcie guza, nawet mającego znaczne rozmiary. Próby usuwania nowotworu bez wcześniejszego zaopatrzenia naczyń doprowadzających mogą prowadzić do wystąpienia trudnych do opanowania krwotoków.

Niekiedy rozmiary nowotworu oraz jego położenie mogą znacznie utrudniać lub nawet uniemożliwiać bezpieczne zamknięcie naczyń doprowadzających. W takich sytuacjach można rozważyć ewentualność wykonania ich embolizacji, w okresie poprzedzającym operację [34].

Ponieważ brodawczak wyjątkowo rzadko przerasta wyściółkę układu komorowego, jego wyjęcie po odcięciu szypuły naczyniowej nie stanowi zazwyczaj problemu. W przypadku małych nowotworów można tego dokonać w całości, przy guzach o większych rozmiarach konieczne jest ich usunięcie we fragmentach. Wykonując te czynności należy starać się unikać nadmiernego poszerzania nacięcia w obrębie kory mózgu.

Jak wspomniano wcześniej, w trakcie operacji niezmiernie ważna jest dbałość o hemostazę na wszystkich jej etapach, począwszy od nacięcia skóry, aż do założenia ostatnich szwów. Rolą anestezjologa znajdującego się na sali operacyjnej jest troska o odpowiednie uzupełnianie utraconych składników krwi drogą transfuzji oraz szybka i sprawna reakcja w przypadku wystąpienia zaburzeń hemodynamicznych. W trakcie operacji u dzieci z brodawczakami splotu naczyniówkowego zwykle regułą są przetoczenia znacznych objętości preparatów krwi i osocza, w niektórych przypadkach przekraczające nawet 100% objętości krwi krążącej [13].

Najczęstsze powikłania leczenia chirurgicznego wynikają właśnie ze znacznej utraty krwi w trakcie operacji. U chorych mogą wystąpić zaburzenia hemodynamiczne, prowadzące w skrajnych przypadkach do wstrząsu hipowolemicznego i zatrzymania akcji serca, oraz zaburzenia o typie koagulopatii ze zużycia. U części pacjentów konieczne bywa przerwanie resekcji nowotworu i szybkie zakończenie operacji. W krańcowych przypadkach, konsekwencją znacznej utraty krwi może być nawet zgon [13, 30, 34, 49].

Kolejnym, często występującym problemem jest zapadnięcie półkuli mózgu po operacji, spowodowane obecnością przetoki pomiędzy układem komorowym a przestrzenią podpajęczynówkową. W konsekwencji dochodzi do powstania wodniaka podtwardówkowego, a niekiedy również krwiaków spowodowanych przerwaniem naczyń krwionośnych przebiegających pomiędzy powierzchnią kory mózgu a oponą twardą. Aby temu zapobiec, obok wspomnianego wcześniej przedoperacyjnego drenażu komorowego zewnętrznego podejmowane są także próby zszywania brzegów pajęczynówki oraz sklejania klejem tkankowym miejsca nacięcia kory mózgu, po uprzednim wypełnieniu układu komorowego solą fizjologiczną [6, 34]. W takich sytuacjach stosowany bywa również pooperacyjny czasowy drenaż komorowy zewnętrzny [23]. W przypadku utrzymywania się wodniaka powodującego ucisk półkuli mózgu konieczne jest założenie układu zastawkowego podtwardówkowo-otrzewnowego.

U części chorych leczonych chirurgicznie, pomimo usunięcia nowotworu, w dalszym ciągu utrzymuje się wodogłowie. Pacjenci tacy wymagają założenia układu zastawkowego komorowo-otrzewnowego [28, 34].

Obserwowane w okresie przedoperacyjnym napady padaczkowe utrzymują się u części dzieci także po usunięciu nowotworu. Dodatkowo, u niektórych chorych napady pojawiają się w rezultacie śródoperacyjnego uszkodzenia kory mózgu. Ocenia się, że padaczka wymagająca stałej farmakoterapii występuje nawet u 25% operowanych chorych [17].

Wśród innych powikłań związanych z leczeniem chirurgicznym występować mogą niedowłady połowicze, ubytki w polu widzenia, uszkodzenia nerwów czaszkowych oraz zaburzenia neuropsychologiczne. Część dzieci wykazuje cechy opóźnienia rozwoju psychicznego i ruchowego [17].

Wyniki leczenia chirurgicznego dzieci z brodawczakami splotu naczyniówkowego, pomimo możliwości występowania groźnych dla życia powikłań, są bardzo dobre. U większości chorych możliwe jest całkowite usunięcie nowotworu, aczkolwiek niekiedy konieczne jest przeprowadzenie zabiegu w kilku etapach. Pełną resekcję nowotworu uzyskuje się nawet u 96-100% operowanych chorych [30, 34].