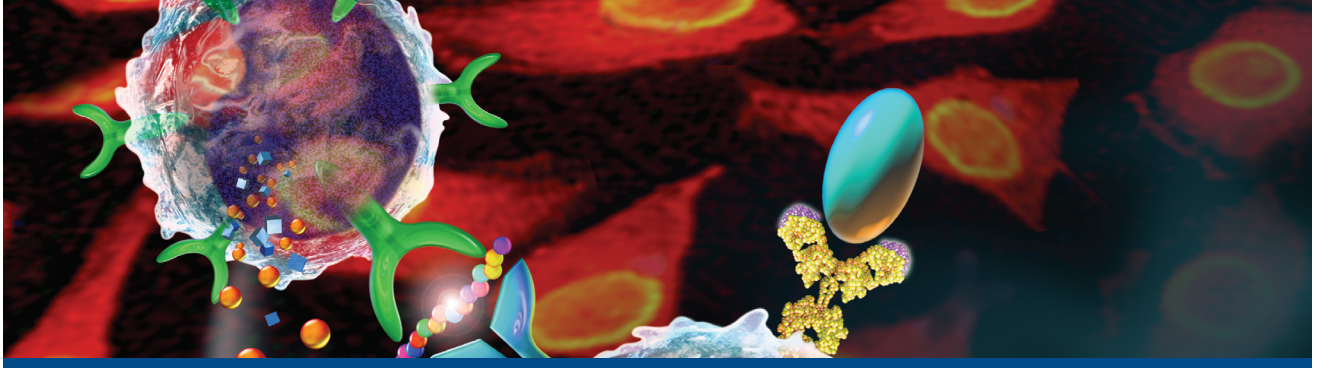

ROZDZIAŁ 23

Choroby tkanek okołostawowych kończyn

Carol A. Langford, Bruce C. Gilliland†

Zapalenie kaletki maziowej (*bursitis*) **324**
Zapalenie stożka ścięgien mięśni rotatorów i konflikt podbarkowy **325**
Wapniejące zapalenie ścięgna **326**
Zapalenie lub zerwanie ścięgna mięśnia dwugłowego **326**
Choroba de Quervaina – zapalenie pochewek ścięgien nadgarstka **326**
Zapalenie ścięgien rzepki („kolano skoczka") **326**
Zlepne zapalenie torebki stawu ramiennego **326**
Entezopatia nadkłykcia bocznego kości ramiennej („łokieć tenisisty") **327**
Entezopatia nadkłykcia przyśrodkowego kości ramiennej („łokieć golfisty") **327**
Zapalenie powięzi podeszwowej **328**
■ Zalecane piśmiennictwo **328**

W okresie ostatnich 20-30 lat częstość występowania chorób tkanek okołostawowych znacznie się zwiększyła. Jedną z przyczyn tego zjawiska jest rosnący udział ludzi w różnym wieku w rekreacyjnych zajęciach sportowych. W rozdziale przedstawiono najczęściej występujące choroby tkanek okołostawowych kończyn.

ZAPALENIE KALETKI MAZIOWEJ (*BURSITIS*)

Kaletka maziowa to cienkościenny zachyłek jamy stawowej, wyścielony błoną maziową. Jej zadaniem jest ułatwianie ruchów ścięgien i mięśni na powierzchniach kostnych. Wzmożone tarcie, np. z powodu przeciążenia, urazu, choroby układowej (reumatoidalne zapalenie stawów, dna moczanowa), lub zakażenie może być przyczyną zapalenia kaletki maziowej. Najczęściej występuje *zapalenie kaletki podbarkowej*. Kaletka podbarkowa, stykająca się z kaletką podnaramienną, leży pomiędzy dolną powierzchnią wyrostka barkowego łopatki a głową kości ramiennej, pod mięśniem naramiennym. Chorobę powoduje powtarzane wielokrotne unoszenie ramienia; często towarzyszy jej zapalenie stożka ścięgien mięśni rotatorów. Często spotykane jest również *zapalenie kaletki maziowej krętarza*. Otacza ona przyczep mięśnia pośladkowego średniego do krętarza większego kości udowej. Pacjent skarży się na dolegliwości bólowe w obrębie biodra i górnej części uda oraz tkliwość w okolicy tylnej części krętarza większego. Rotacja zewnętrzna i odwiedzenie uda wywołują ból. *Zapalenie kaletki stawu łokciowego* powoduje powstanie zbiornika płynu od tyłu nad stawem łokciowym. W przypadku ostrych objawów należy wykluczyć zakażenie i dnę moczanową. W tym celu trzeba pobrać próbkę płynu i wykonać rozmaz barwiony metodą Grama oraz posiew. Należy również zbadać płyn, poszukując obecności kryształów. *Kaletka ścięgna Achillesa* znajduje się ponad przyczepem ścięgna do kości piętowej. Do jej zapalenia dochodzi z powodu przeciążenia lub noszenia zbyt ciasnych butów. *Kaletka piętowa* jest położona pomiędzy kością piętową a tylną powierzchnią ścięgna Achillesa. Pacjent skarży się na ból w tylnej części pięty; wokół powierzchni przyśrodkowej i/lub bocznej ścięgna piętowego pojawia się obrzęk. Zapalenie to towarzyszy spondyloartropatiom, reumato-

† Dr Gilliland, współredaktor *Harrison's Principles of Internal Medicine* od 11. wydania, zmarł 17 lutego 2007 r.

idalnemu zapaleniu stawów, dnie moczanowej, urazom. *Kaletka kulszowa* oddziela mięsień pośladkowy średni od guza kulszowego. Stan zapalny (w jęz. ang. „pośladki tkacza" – *weaver's bottom*) powoduje długie siedzenie na twardym podłożu. *Kaletka biodrowo-lędźwiowa* leży między mięśniem biodrowo-lędźwiowym a stawem biodrowym, bocznie od naczyń udowych. Pacjent zgłasza ból tej okolicy, nasilający się podczas zginania i wyprostu uda. *Kaletka pochewki gęsiej stopki mięśnia krawieckiego* znajduje się powyżej przyśrodkowej powierzchni piszczeli, tuż poniżej stawu kolanowego i poniżej gęsiej stopki. Objawem stanu zapalnego są dolegliwości bólowe kolana podczas wchodzenia po schodach i tkliwość w okolicy gęsiej stopki. Tkliwość przy ucisku jest stwierdzana nad pochewką wspólną dla ścięgien mięśni: krawieckiego, smukłego i półścięgnistego. *Kaletka przedrzepkowa* znajduje się pomiędzy rzepką a pokrywającą ją skórą. Jej zapalenie (w jęz. ang. „kolano pokojówki" – *housemaid's knee*) wywołane jest klęczeniem na twardej powierzchni. Podczas diagnostyki różnicowej należy uwzględnić zakażenie i dnę moczanową. Leczenie polega na wyeliminowaniu przyczyny zapalenia kaletki, odciążeniu kończyny, stosowaniu niesteroidowych leków przeciwzapalnych (NLPZ) w zależności od indywidualnych wskazań oraz miejscowego podania steroidów.

ZAPALENIE STOŻKA ŚCIĘGIEN MIĘŚNI ROTATORÓW I KONFLIKT PODBARKOWY

Zapalenie stożka ścięgna (ścięgien) mięśni rotatorów jest główną przyczyną zespołu bolesnego barku. Stożek rotatorów składa się ze ścięgien mięśni: nadgrzebieniowego, podgrzebieniowego, podłopatkowego i obłego mniejszego, przyczep znajduje się na guzowatościach kości ramiennej. Ze wszystkich ścięgien w obrębie stożka najczęściej zajęte jest ścięgno mięśnia nadgrzebieniowego. Prawdopodobnie przyczyną jest jego położenie – pomiędzy głową kości ramiennej, dolną powierzchnią przedniej trzeciej części wyrostka barkowego łopatki i więzadłem kruczo-barkowym – oraz ustawiczne zgniatanie. W trakcie odwodzenia ramienia dochodzi także do zmniejszenia dopływu krwi do tej okolicy (ryc. 23-1). Ścięgno mięśnia podgrzebieniowego i ścięgno długiej głowy mięśnia dwugłowego są zajęte rzadziej. Początkowo dochodzi do obrzęku i krwawienia w obrębie stożka rotatorów, co prowadzi do włóknienia, a w konsekwencji do zwyrodnień i powstania ostróg kostnych. Towarzyszy temu zapalenie kaletki maziowej poniżej wyrostka barkowego łopatki. Objawy występują zwykle na skutek urazu lub przeciążenia, zwłaszcza przy wykonywaniu czynności wymagających unoszenia

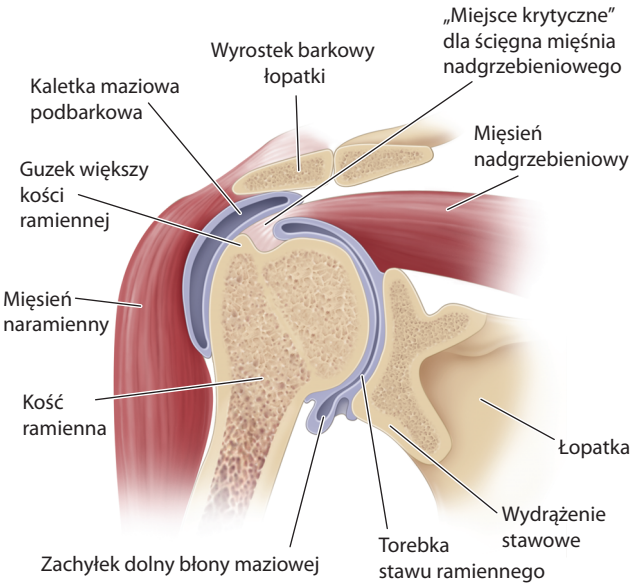

RYCINA 23-1.

Przekrój barku w płaszczyźnie czołowej, ilustrujący położenie struktur anatomicznych tej okolicy względem siebie – stawu ramiennego, torebki stawowej, kaletki podbarkowej i stożka rotatorów (ścięgna mięśnia nadgrzebieniowego). (*Przedrukowano za zgodą z: Kozin F, in Arthritis and Allied Conditions, 13th ed, Koopman WJ (ed). Baltimore, Williams & Wilkins, 1997*).

ramienia połączonego ze zginaniem go ku przodowi. Występuje u osób grających w bejsbol, tenisa, uprawiających pływanie lub wykonujących czynności wymagające częstego unoszenia ramienia. Szczególnie podatne są osoby po 40. roku życia. Chorzy skarżą się na tępy ból ramienia, niekiedy zakłócający sen. Ostry ból pojawia się przy odwiedzeniu i podnoszeniu ramienia ponad głowę. Szczególnie bolesne jest uniesienie pod kątem 60-120°. Boczna powierzchnia głowy kości ramiennej, tuż poniżej wyrostka barkowego łopatki, jest tkliwa. Ulgę przynoszą NLPZ, miejscowe podawanie steroidów w iniekcji i fizykoterapia. W przypadku braku poprawy można stosować chirurgiczne odbarczenie przestrzeni podbarkowej.

Podczas upadku na wyprostowane ramię lub podnoszenia ciężkiego przedmiotu może dojść do zerwania ścięgna mięśnia nadgrzebieniowego. Objawami są ból i osłabienie siły kończyny, zwłaszcza podczas odwodzenia i zewnętrznej rotacji. Później następuje zanik mięśni nadgrzebieniowych. Rozpoznanie ustala się na podstawie wyników artrografii, badania ultrasonograficznego lub rezonansu magnetycznego stawu. U osób, u których nie stwierdza się poprawy po leczeniu zachowawczym, można stosować korekcję chirurgiczną. U pacjentów z rozległymi uszkodzeniami ścięgna lub silnymi dolegliwościami zabieg chirurgiczny jest leczeniem z wyboru.

WAPNIEJĄCE ZAPALENIE ŚCIĘGNA

Choroba polega na odkładaniu się soli wapnia, zwłaszcza hydroksyapatytu, w ścięgnach. Dokładny mechanizm tego zjawiska nie jest znany. Możliwe, że przyczyną choroby są niedokrwienie lub zmiany degeneracyjne w obrębie ścięgien. Najczęściej dotyczy ona ścięgna mięśnia nadgrzebieniowego z powodu częstego zgniatania i zmniejszonego ukrwienia podczas odwiedzenia ramienia. Choroba zwykle rozwija się po 40. roku życia. Wapnienie w obrębie ścięgna może wywoływać ostry stan zapalny, co objawia się nagłym silnym bólem w barku. Zapalenie może także przebiegać bezobjawowo lub nasilenie objawów jest nieadekwatne do stopnia zaawansowania procesu.

ZAPALENIE LUB ZERWANIE ŚCIĘGNA MIĘŚNIA DWUGŁOWEGO

Zapalenie ścięgna lub pochewek ścięgnistych mięśnia dwugłowego jest spowodowane tarciem ścięgna głowy długiej mięśnia dwugłowego w bruździe mięśnia dwugłowego. W przypadku ostrego zapalenia pacjent zgłasza ostry ból przedniej części ramienia, promieniujący wzdłuż mięśnia dwugłowego do przedramienia. Stwierdza się także ograniczenie odwodzenia i rotacji zewnętrznej, a ruchy te wywołują ból. Bruzda mięśnia dwugłowego jest bolesna przy palpacji. Supinacja przedramienia z oporem przy zgięciu kończyny w stawie łokciowym do kąta 90° powoduje ból wzdłuż przebiegu ścięgna (test Yergasona). Zerwanie ścięgna może nastąpić podczas intensywnych ćwiczeń. Często wywołuje ból. U młodych chorych zerwanie ścięgna powinno być leczone chirurgicznie. U starszych może być niebolesne, a jego objawem jest długotrwały obrzęk mięśnia dwugłowego [mięsień Popeye'a – marynarz z kreskówki – przyp. tłum.], wywołany przemieszczeniem się głowy długiej mięśnia. Zwykle nie wymaga leczenia chirurgicznego.

CHOROBA DE QUERVAINA – ZAPALENIE POCHEWEK ŚCIĘGIEN NADGARSTKA

Choroba dotyczy odwodziciela długiego kciuka i prostownika krótkiego kciuka, gdyż ich ścięgna przechodzą przez przedział troczka prostowników przy wyrostku rylcowatym kości promieniowej. Zwykle przyczyną są powtarzające się ruchy skrętne nadgarstka. Może pojawić się u kobiet w ciąży lub u młodych matek trzymających dziecko rozpostartymi palcami. Pacjenci czują ból przy chwytaniu za pomocą kciuka, np. przy ruchu takim jak przy szczypaniu. Obrzęk i tkliwość palpacyjna często występują nad wyrostkiem rylcowatym kości promieniowej. Objaw Finkelsteina jest dodatni – pacjent czuje ból, zaciskając palce dłoni wokół zgiętego do wewnątrz dłoni kciuka. Pięść jest odchylona w stronę kości łokciowej na skutek bólu osłonki ścięgien w okolicy wyrostka rylcowatego kości promieniowej. Na początku leczenia stosuje się szynę odwodzącą ramię i NLPZ. Przy silnych dolegliwościach bólowych lub niepowodzeniu leczenia skuteczne są iniekcje steroidów.

ZAPALENIE ŚCIĘGIEN RZEPKI („KOLANO SKOCZKA")

Stan zapalny dotyczy przyczepu ścięgna rzepki do dolnego bieguna rzepki. Pacjenci odczuwają ból podczas gry w koszykówkę, piłkę ręczną, wchodzenia po schodach lub wykonywania przysiadów. W okolicy dolnego bieguna rzepki stwierdza się bolesność palpacyjną. Leczenie polega na odpoczynku, ochładzaniu i podawaniu NLPZ. Następnym etapem są ćwiczenia zwiększające siłę i elastyczność mięśni.

ZLEPNE ZAPALENIE TOREBKI STAWU RAMIENNEGO

Schorzenie to, często określane jako „bark zamrożony", polega na dolegliwościach bólowych i ograniczeniu ruchomości w stawie ramiennym, przy braku zmian organicznych w tym stawie. Często dolegliwości bólowe pojawiają się w nocy. Choroba może także wystąpić w następstwie zapalenia kaletki podbarkowej lub pochewek ścięgnistych w obrębie barku. Może także towarzyszyć innym chorobom, np. przewlekłej obturacyjnej chorobie płuc, zawałowi serca, cukrzycy. Uważa się, że przyczyną jest odruchowa dystrofia współczulna. Przedłużające się unieruchomienie barku powoduje powstanie zlepnego zapalenia torebki stawowej. Torebka stawowa jest ścieńczała, można stwierdzić w niej obecność niewielkich nacieków zapalnych i włóknienie.

Zlepne zapalenie torebki stawowej częściej występuje u kobiet po 50. roku życia. Zwykle ból i ograniczenie ruchomości narastają stopniowo w ciągu miesięcy, ale mogą pojawić się nagle. Ból może być przyczyną zaburzeń snu. Okolica stawu ramiennego jest bolesna przy palpacji, a ruchy czynne i bierne w jego obrębie są ograniczone. W badaniach radiologicznych widoczna jest osteopenia. Rozpoznanie potwierdza się za pomocą artrografii. W tym przypadku do wnętrza stawu może być wprowadzona pod ciśnieniem jedynie niewielka ilość środka kontrastowego (zwykle < 15 ml).