B. Górnicka, B. Ziarkiewicz-Wróblewska,
U. Ołdakowska-Jedynak

Rozdział 11

Patomorfologia najczęściej spotykanych nawrotów choroby podstawowej w wątrobie przeszczepionej: chorób nowotworowych i wirusowych zapaleń wątroby

Wiele chorób, które były pierwotnymi przyczynami transplantacji wątroby może nawracać w narządzie przeszczepionym w różnym czasie po operacji. W większości przypadków do ustalenia rozpoznania konieczna jest ocena morfologiczna bioptatów wątroby. Diagnostyka histopatologiczna jest trudna ze względu na podobieństwo obrazów nawrotów choroby podstawowej do innych powikłań transplantacji wątroby. Przykładem może być ostre odrzucanie narządu i nawrót wirusowego zapalenia wątroby typu C, przewlekłe odrzucanie wątroby i nawrót pierwotnej marskości żółciowej lub zmiany wynikłe z niedokrwienia dróg żółciowych i nawrót stwardniającego zapalenia dróg żółciowych. Wszyscy pacjenci po przeszczepie wątroby otrzymują leczenie immunosupresyjne, które – z jednej strony – sprzyja nawrotom chorób wirusowych, a z drugiej – prawdopodobnie chroni przed nawrotem bądź też zwalnia przebieg chorób autoimmunologicznych. Najczęściej do nawrotów choroby podstawowej po transplantacji wątroby dochodzi w przypadku chorób nowotworowych i następuje to zwykle w ciągu pierwszych 2 lat po transplantacji. Często również obserwuje się reaktywację

wirusowego zapalenia wątroby typu B i C. Rzadziej nawracają choroby immunologiczne i niektóre metaboliczne. Nie dochodzi do wznowy choroby zasadniczej u pacjentów po transplantacji z powodu choroby Wilsona, niedoboru alfa-1-antytrypsyny, tyrozynemii, glikogenozy typu I i IV.

1. Nawroty chorób nowotworowych

Częstość wznowy nowotworu złośliwego w wątrobie przeszczepionej jest różna i zależy od kryteriów kwalifikacji chorych do transplantacji. Najczęściej wykonuje się przeszczep wątroby z powodu *raka wątrobowokomórkowego*. Wyjątkowo dobrze rokują małe (poniżej 2 cm) pojedyncze zmiany znajdowane czasem przypadkowo w obrębie marskiej wątroby u chorych z wirusowym zakażeniem narządu. Ostatnie doniesienia wskazują na stosunkowo lepsze rokowanie w przypadkach raka włóknistoblaszkowego.

Ze względu na częste i wczesne nawroty w wielu ośrodkach zrezygnowano z transplantacji jako metody leczenia chorych z *pierwotnym gruczołowym rakiem dróg żółciowych*. Badanie histologiczne wycinków pobranych z linii cięcia przez wnękę wątroby ujawniało często niewidoczne makroskopowo skupienia komórek nowotworowych będących punktem wyjścia wznowy raka.

W innych, zarówno pierwotnych, jak i przerzutowych nowotworach wątroby podejmuje się również próby leczenia metodą transplantacji. Lepsze rokowanie obserwuje się w przypadkach *śródbłoniaka krwionośnego nabłonkowatego* oraz przerzutów *raka z komórek neuroendokrynnych*.

Rozpoznanie histopatologiczne materiału tkankowego jest z reguły łatwe, gdyż obraz wznowy jest identyczny lub zbliżony do obrazu guza pierwotnego. Czasem, zwłaszcza w przypadkach raków gruczołowych bądź neuroendokrynnych, można postawić rozpoznanie na podstawie obrazu cytologicznego komórek otrzymanych drogą biopsji cienkoigłowej.

Obraz histopatologiczny nawrotu raka wątrobowokomórkowego przedstawiają ryciny 11.1. i 11.2.

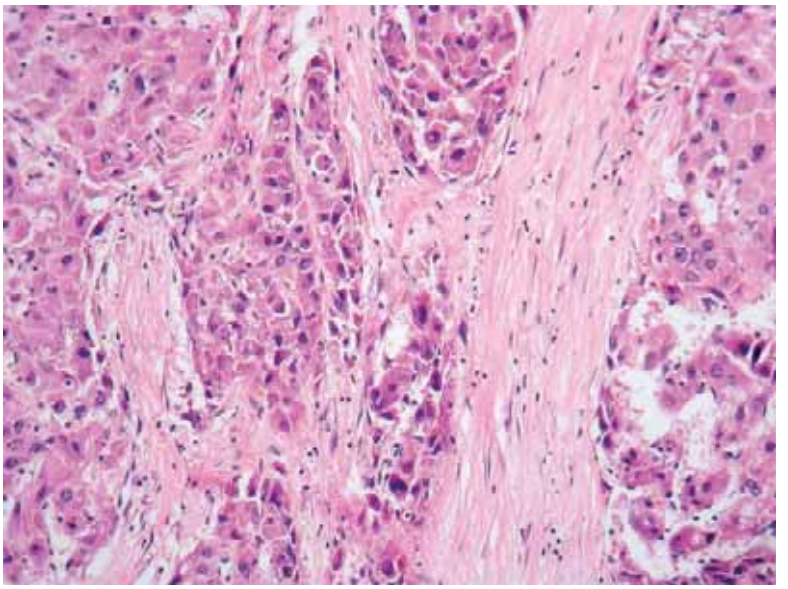

Ryc. 11.1. *Obraz histopatologiczny nawrotu raka wątrobowokomórkowego*

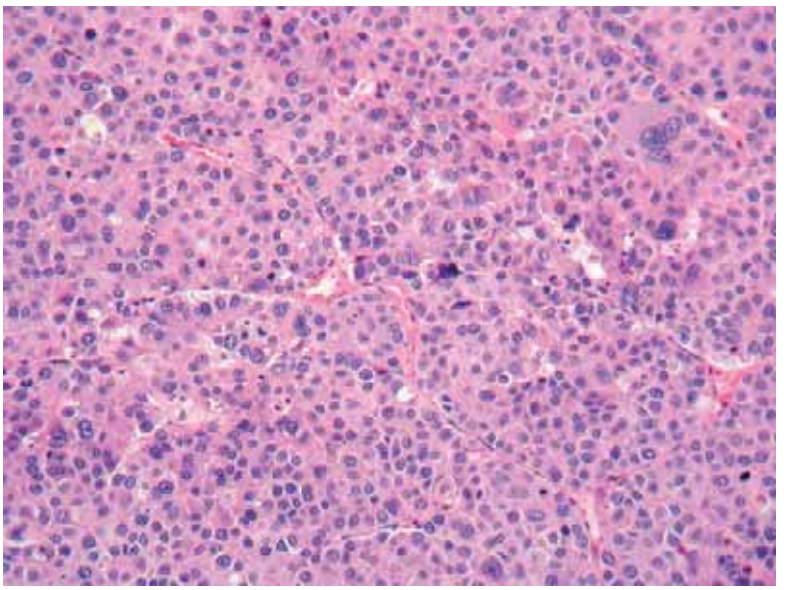

Ryc. 11.2. *Obraz histopatologiczny nawrotu raka wątrobowokomórkowego*

2. Nawrót wirusowego zapalenia wątroby typu B

Nawrót wirusowego zapalenia wątroby typu B występuje u około połowy pacjentów w ciągu 3 lat po transplantacji i przebiega bardziej agresywnie niż w wątrobie nieprzeszczepionej. Szczególnie dużym ryzykiem obarczeni są pacjenci z utrzymującą się replikacją wirusa w momencie transplantacji i przewlekłą postacią choroby.

Zmiany morfologiczne związane z nawrotem wirusowego zapalenia wątroby typu B mogą mieć obraz typowy, identyczny jak u osób bez przeszczepienia narządu (większość przypadków) lub ujawniać się pod postacią atypowych zespołów histologicznych. W przypadkach typowych, w ciągu pierwszych trzech miesięcy po transplantacji w biopsji wątroby stwierdza się jedynie dyskretne zaburzenie struktury zrazika. W okresie późniejszym (do 6 miesięcy) dołączają się niewielkie nacieki zapalne w miąższu i przestrzeniach wrotnych. Pół roku po przeszczepie rozwija się pełen obraz przewlekłego wirusowego zapalenia wątroby: wyraźne nacieki zapalne w przestrzeniach wrotnych, często z przekraczaniem blaszki granicznej, ogniskowa martwica skrzepowa i rozpływna hepatocytów, hepatocyty z cytoplazmą o wyglądzie „matowego szkła" i z jądrami „posypanymi piaskiem", zwyrodnienie wodniczkowe komórek wątroby, zaburzenie struktury zrazika.

U niektórych osób obraz morfologiczny nawrotu choroby jest nietypowy i może przebiegać pod postacią izolowanego zwyrodnienia wodniczkowego hepatocytów („balooning"), stłuszczenia bądź zespołu cholestatycznego z włóknieniem (*fibrosing cholestatic hepatitis*). Zmiany te mogą współistnieć ze sobą.

Zwyrodnienie wodniczkowe występuje typowo bez towarzyszącego nacieku zapalnego. Jest ono efektem bezpośredniego cytotoksycznego oddziaływania szybko namnażającego się wirusa na hepatocyty. Gdy jednocześnie obserwuje się stłuszczenie komórek wątroby, zmiany określa się nazwą *steatoviral hepatitis*. Zespół cholestatyczny z włóknieniem występuje stosunkowo wcześnie po przeszczepie (kilka miesięcy) i powoduje szybką niewydolność wątroby. Morfologicznie charakteryzuje się włóknieniem przestrzeni wrotnych z wnikaniem cienkich pasm tkanki łącznej w miąższ wątroby, któremu towarzyszy „rozrost" struktur przewodzikopodobnych nie zawierających światła. W obrębie miąższu wątroby obserwuje się zwyrodnienie wodniczkowe hepatocytów oraz cechy cholestazy. Ponieważ nacieki zapalne są zwykle niewielkie, obraz sugeruje przewlekłe utrudnienie odpływu żółci, co należy wykluczyć badaniami radiologicznymi. W późniejszej fazie może dojść do znacznej martwicy wątroby z następowym włóknieniem i „rozrostem" przewodzików żółciowych.