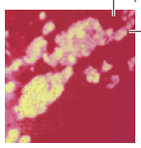

Cytoplasmic antineutrophil antibodies → cANCA przeciwciała
Cytoplazmatyczne autoprzeciwciała przeciw granulocytom obojętnochłonnym → ANCA przeciwciała

Cytostatyki zewnętrzne: Środki, które hamują proces mitozy komórek. Do częściej stosowanych należy podofilina. Jest ona ekstrahowana z jabłka Majów (*Podophyllum peltatum*) i jest jednym z głównych składników podofilotoksyny. Roztwory 10-25% stosowane są w lecznictwie zamkniętym. Do leczenia domowego stosuje się roztwory 0,5%. Wskazaniem do leczenia podofiliną są brodawki wirusowe, rogowacenie słoneczne. Innym cytostatykiem o podobnych wskazaniach stosowania jest 5-fluorouracyl.

Cytoszkielet: Wewnątrzkomórkowy system białkowych filamentów (włókienek) i mikrotubuli (mikrorurek), które zapewniają kształt, wewnętrzną organizację oraz ruch komórek i ruch w komórkach. Filamenty, mikrotubule oraz inne białka znajdują się w cytozolu i odgrywają rolę podobną do tej, jaką pełni układ mięśniowo-szkieletowy w organizmie.

Czarna piedra (piedra nigra) → Piedra
Czarna śmierć → Dżuma
Czaszka kwadratowa → Znamiona kiły wrodzonej → Kiła wrodzona późna

Czerniak (ryc. C-22 do C-26)

Syn.: *Melanoma*.

Def.: Złośliwy nowotwór wywodzący się z melanocytów, zlokalizowany na skórze lub błonach śluzowych jamy ustnej i narządów płciowych. Rzadko występuje w innych lokalizacjach.

Epid.: Zachorowalność na czerniaka stale rośnie. W Polsce dotyczy ok. 2000 osób rocznie (5/100 000). Współczynnik umieralności wynosi 2,2/100 000 mieszkańców na rok. Zachorowalność na czerniaka jest różna w różnych krajach na świecie. W Szwecji wynosi 2,9/100 000, w Niemczech 10-12/100 000, a w USA 10-20/100 000 mieszkańców na rok. Najwyższa zachorowalność jest w Australii. Wynosi tam ok 43-56/100 000 mieszkańców na rok. Jednak jest to jednocześnie kraj o relatywnie niskim (w porównaniu z Europą i USA) wskaźnikiem umieralności z powodu czerniaka. Życiowe ryzyko zachorowania na czerniaka wynosi w Europie i USA ok. 1/300 do ok. 1/75.

Etiol.: Istotne znaczenie ma predyspozycja genetyczna. W części przypadków rodzinnego występowania czerniaka (więcej niż 2 osoby z czerniakiem w rodzinie) istotnym czynnikiem predysponującym do zachorowania może być mutacja w genach *CDKN2A (p16)* lub *CDK4*. Zachorowaniu może sprzyjać nadmierna ekspozycja na promienie UV, w szczególności oparzenia słoneczne.

Epid.: Chorują osoby w każdym wieku, jednak zachorowalność jest największa u kobiet między 25-79. r.ż., a u mężczyzn między 35-79. r.ż. Czerniak jest jednym z najczęstszych nowotworów u młodych kobiet. W USA jest najczęstszym nowotworem u kobiet w wieku 25-30 lat.

Lok.: Czerniak może wystąpić w każdej lokalizacji na skórze. Najczęściej jednak występuje na skórze klatki piersiowej u mężczyzn, na nogach u kobiet i na palcach u obu płci.

Klin.: Na podstawie obrazu klinicznego wyróżnia się odmiany czerniaka. Są to:

- czerniak szerzący się powierzchownie (ang. *superficial spreading melanoma*); 57% przypadków czerniaka;
- czerniak wywodzący się z plamy soczewicowatej (*lentigo maligna*, ang. *lentigo maligna melanoma*); 5-20% przypadków;
- czerniak guzkowy (*nodular melanoma*); 10-30% przypadków;

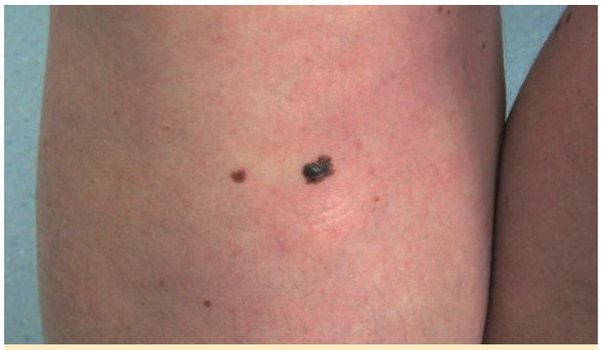

Ryc. C-22. Czerniak na podudziu. Jedna z najczęstszych lokalizacji u kobiet.

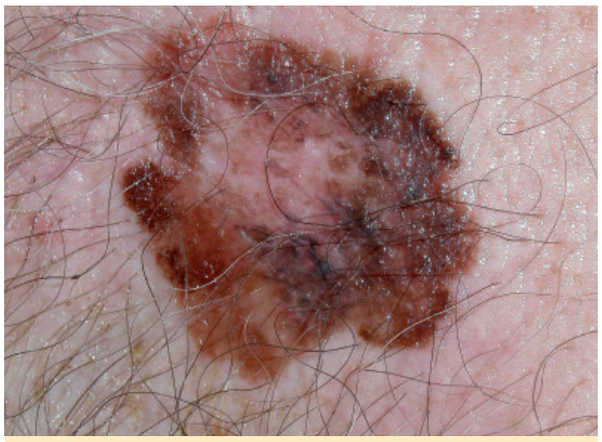

Ryc. C-23. Czerniak z cechami samoistnej regresji.

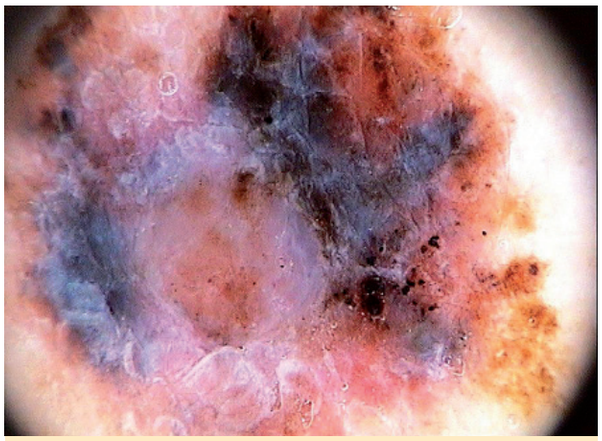

Ryc. C-24. Obraz czerniaka w dermoskopii.

7563-024_book_t_1.indb 93 2011-03-10 13:36:20

◢**Ryc. C-25.** *Nodular melanoma* T3a.

◢**Ryc. C-26.** Czerniak rozwijający się z plamy soczewicowatej.

- czerniak umiejscowiony na kończynach wychodzący z plam soczewicowatych (czerniak akralny, łac. *melanoma acro-lentiginosum*, ang. *acral lentiginous melanoma*,); 5% przypadków;
- czerniak wywodzący się ze znamion błękitnych (łac. *naevus coeruleus malignus*); bardzo rzadki;
- czerniak bezbarwnikowy (łac. *melanoma amelanoticum*, ang. *amelanotic melanoma*); rzadki.

Czerniak może powstawać w obrębie znamion barwnikowych lub *de novo* w obrębie skóry pozornie zdrowej. W początkowym okresie nowotwór wykazuje wzrost poziomy w obrębie naskórka. Klinicznie taki nowotwór może być nieodróżnialny od znamion barwnikowych, jednak w dermoskopii zazwyczaj wykazuje już cechy pozwalające na postawienie rozpoznania. W czasie kiedy nowotwór rozwija się w obrębie naskórka przerzuty zdarzają się rzadko. Po tym okresie, który może trwać od kilku tygodni do kilku lat, nowotwór rozpoczyna fazę wzrostu pionowego i nacieka skórę właściwą. W tym okresie tendencję do tworzenia przerzutów determinuje grubość nowotworu, oceniana w badaniu histologicznym skalą Breslowa, a także głębokość naciekania – oceniana wg skali Clarka.

Hist.: Czerniaki wykazują dużą zmienność histopatologiczną, zależną od fazy wzrostu i typu klinicznego. Komórki *czerniaka* mogą być różnej wielkości. Mają duże jądra o wyraźnie zaznaczonej błonie jądrowej. Stwierdza się liczne mitozy, w tym także patologiczne figury podziału. Cytoplazma komórki czerniaka może być albo eozynofilna albo zasadochłonna, zwakuolizowana albo prawie „pusta" (*balloon cell melanoma*). Typy czerniaka różnią się znacznie zawartością melaniny w komórkach nowotworowych, od braku melaniny w czerniakach bezbarwnikowych do jej bardzo dużych ilości. Komórki układają się w różnej wielkości gniazda. Charakterystyczna jest aktywność brzeżna i transepidermalna migracja komórek nowotworowych.

DL: Podstawą wczesnego rozpoznania czerniaka jest badanie metodą dermoskopii lub metodą wideodermoskopii. Te metody zwiększają szanse rozpoznania czerniaka z 66% do ok. 90% przypadków i dają możliwość rozpoznania czerniaka, gdy jego grubość jest jeszcze mała (poniżej 0,5 mm). Rzadko stosowaną i dość mało przydatną metodą diagnostyczną jest wykrywanie mutacji w obrębie genu *CDKN2A*, kodującego białko p16 w komórkach wymazu z wewnętrznej strony policzka. Dodatni wynik może wskazywać na genetyczną większą predyspozycję zachorowania na czerniaka niż w pozostałej populacji. Nie znalazły szerokiego zastosowania w praktyce badania poziomu w surowicy domniemanych biomarkerów czerniaka, w tym np. białek S100, MIA, TA90-IC, katepsyny D, TROY lub Stat3, chociaż niektórzy autorzy uważają, że mogą one w przyszłości być przydatne do oceny progresji choroby u osób z zaawansowanym czerniakiem. Metodą diagnostyki klinicznej, która znajduje coraz szersze zastosowanie w diagnostyce czerniaka jest refleksyjna mikroskopia konfokalna.

DI: Badania immunohistochemiczne mogą wesprzeć rozpoznanie histopatologiczne czerniaka. Badania te obejmują między innymi analizę ekspresji białek S100, HMB45, wimentyny i Stat3.

DR: Znamię barwnikowe, znamię Beckera, *nevus spilus*, plama soczewicowata, plama mongolska, znamię Ota, znamię Ito, znamię błękitne, znamię Spitza, znamię Suttona, brodawka łojotokowa, *angiokeratoma*, *apocrine hidrocystoma*, choroba Bowena, choroba Pageta, *clear cell acanthoma Degos*, *eccrine hidrocystoma*, *inverted folicular keratosis*, *mastocytoma*, mięsak Kaposiego, *mycetoma*, naczyniak, nerwiakowłókniak, *pagetoid reticulosis*, *pigmented pilotrixoma*, *pigmented porocarcinoma*, *pigmented poroma*, przebarwienia polekowe (np. okołopaznokciowe po minocyklinie), przerzuty nowotworowe do skóry, pseudochromohydroza, rak brodawkujący, rak kolczystokomórkowy, rak podstawnokomórkowy barwnikowy, rogowacenie słoneczne, tatuaż (np. grafit z ołówka), *tinea nigra*, *tricholemmoma*, włókniak komórkowy, włókniak miękki, włókniak twardy, włókniakomięsak, *xanthogranuloma*, ziarniniak naczyniowy, złogi metali (rtęć, srebro), zmiany pourazowe/ciało obce, znamię łojowe.

Różnicowanie czerniaka błon śluzowych jamy ustnej/narządów płciowych obejmuje następujące jednostki: amyloidoza, przebarwienia polekowe, choroba Addisona, hemochromatoza, *incontinentia pigmenti*, *melanoacanthoma*, *melanoplakia*, melanoza, naczyniak, plama melanotyczna, plama soczewicowata, rogowacenie ciemne, tatuaż (azotan srebra, amalgamat), zatrucie bizmutem, zespół Albrighta, zespół Carneya, zespół Fanconiego, zespół Laugiera-Hunzikera, zespół LEOPARD, zespół Lescha-Nyhana, zespół Peutza-Jeghera, ziarniniak naczyniowy, złogi hemosyde-

7563-024_book_t_1.indb 94 2011-03-10 13:36:21

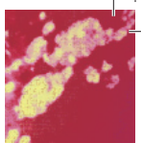

ryny, znamię barwnikowe, znamię błękitne, znamię Jadassohna-Tiche'a, znamiona nabłonkowe, żylak wargi.

Lecz.: Podstawą leczenia jest chirurgiczne usunięcie zmiany z ewentualnym usunięciem węzła wartowniczego. Możliwość zastosowania skutecznej farmakoterapii lub przeciwczerniakowych szczepionek leczniczych pozostaje przedmiotem badań klinicznych.

Rok.: Rokowanie zależy głównie od grubości zmiany ocenianej w skali Breslowa. W przypadku zmian o grubości poniżej 1 mm przeżycie pięcioletnie wynosi ponad 90%. W przypadku czerniaków grubszych rokowanie staje się mniej korzystne z każdym kolejnym milimetrem w skali Breslowa.

Lit.: [1] Kaszuba A., Kaszuba Al., Dyczek M.: Nowoczesne metody mikroskopii konfokalnej w diagnostyce zmian barwnikowych skóry. Przegl Dermatol 2008, 95, Numer 2 Specjalny; 200-7. [2] Kaszuba Al., Trznadel-Budźko E., Kaszuba-Bartkowiak K.: Melanoma malignum – epidemiologia, czynniki ryzyka, współczesne metody diagnostyczne i różnicowanie. [W:] Kaszuba A., Zieliński K.W. (red.): Choroby i nowotwory skóry wywołane promieniowaniem ultrafioletowym. Monografia. ADI, Łódź 2004, 177-192. [3] Rudnicka L., Olszewska M., Słowińska M.: Wczesna diagnostyka czerniaka złośliwego skóry i błony śluzowej. Współczesna Onkologia 2003, 7; 556-63. [4] Ruka W., Nowecki Z.I., Rutkowski P.: Czerniak skóry u dorosłych. Medipage, Warszawa 2005, wyd. 1.

Czerniak amelanotyczny (ryc. C-27)

Syn.: *Melanoma amelanoticum*, czerniak bezbarwnikowy.

Def.: Rzadka postać czerniaka. Charakteryzuje się brakiem melaniny w komórkach nowotworowych (czerniak amelanotyczny) lub małą ilością barwnika, widoczną tylko w badaniu dermoskopowym (czerniak hipomelanotyczny). Rokowanie jest niekorzystne z powodu opóźnień w rozpoznaniu wynikających z nietypowego obrazu klinicznego.

Czerniak bezbarwnikowy → Czerniak amelanotyczny

Czerniak błon śluzowych

Def.: Czerniak zlokalizowany w obrębie błon śluzowych jamy ustnej lub narządów płciowych.

Epid.: Stanowi ok 1-5% przypadków czerniaka.

Ryc. C-27. Czerniak bezbarwnikowy.

Kobiety i mężczyźni. Osoby dorosłe w każdym wieku. Czerniak narządów płciowych kobiet występuje głównie u kobiet po 50. r.ż.

Lok.: Błony śluzowe jamy ustnej lub narządów płciowych. Czerniak narządów płciowych kobiet dotyczy najczęściej warg sromowych mniejszych i dolnej 1/3 pochwy.

Klin.: Plama lub guzek. Czarne, brązowe lub różowe. Zmiana jest zazwyczaj niebolesna, miękka, dobrze unaczyniona. Może mieć tendencję do krwawienia. Czerniak błon śluzowych rozwija się często na podłożu znamienia barwnikowego.

DR: Skrobiawica, przebarwienia polekowe (antykoncepcyjne leki hormonalne), choroba Addisona, hemochromatoza, nietrzymanie barwnika, *melanoacanthoma*, melanoza, naczyniak krwionośny, plama melanotyczna, plamy soczewicowate, rogowacenie ciemne, tatuaż (azotan srebra, amalgamat), zatrucie bizmutem, zespół Albrighta, zespół Carneya, zespół Fanconiego, zespół Laugiera-Hunzikera, zespół LEOPARD, zespół Lescha-Nyhana, zespół Peutza-Jeghera, ziarniniak naczyniowy, złogi hemosyderyny, znamię barwnikowe, znamię błękitne, znamię Jadassona-Tiche'a, znamiona nabłonkowe, żylak wargi.

Lecz.: Usunięcie zmiany w całości.

Rok.: Rokowanie jest niekorzystne, gdyż nowotwór prawie od początku rośnie pionowo i szybko daje przerzuty. Dlatego każdą zmianę barwnikową błon śluzowych, która nie jest dostępna badaniu dermoskopowemu i budzi wątpliwości diagnostyczne usuwa się w całości.

Lit.: [1] Rudnicka L., Olszewska M., Słowińska M.: Wczesna diagnostyka czerniaka złośliwego skóry i błony śluzowej. Współczesna Onkologia 2003, 7; 556-63. [2] Olszewska M., Bańka A.: Zastosowanie dermoskopii w diagnostyce zmian barwnikowych błon śluzowych jamy ustnej. Dermatologica 2006, 6; 56-61.

Czerniak dystalny (ryc. C-28)

Syn.: Zanokcica melanocytowa, *melanoma subunguale*.

Def.: Jest to kliniczna postać czerniaka rozwijająca się przede wszystkim w obrębie palców, najczęściej z macierzy paznokcia, rzadziej z łożyska lub wału paznokciowego.

Epid.: W zależności od typu skóry stanowi od 4% u rasy białej do nawet 20% wszystkich postaci czerniaka u rasy czarnej. Czerniak dystalny występuje najczęściej w 7. dekadzie życia i jest częstszy u kobiet.

Etiol.: Za czynniki ryzyka rozwoju czerniaka uważa się – oprócz ekspozycji na światło słoneczne i oparzeń słonecznych, co w tej lokalizacji ma minimalne znaczenie – także znamiona melanocytowe, uwarunkowania genetyczne oraz stosowanie immunosupresji i zaburzenia odpornościowe. Wielkim problemem w przypadku czerniaka jest jego znaczna tendencja do powstawania przerzutów, co jest związane ze zdolnością do przemieszczania się prawidłowych melanocytów, a więc także melanocytów wchodzących w skład czerniaka.

Lok.: Czerniaki dystalne stwierdza się najczęściej w obrębie kciuka lub palucha stopy.

Czerniak dystalny rozwija się raczej wolno, zwykle z macierzy, rzadziej z wału lub łożyska paznokciowego w postaci nieregularnie zabarwionej plamy. W jego obrębie często obserwuje się obszary regresji, czasem może rozwijać się

7563-024_book_t_1.indb 95 2011-03-10 13:36:22