

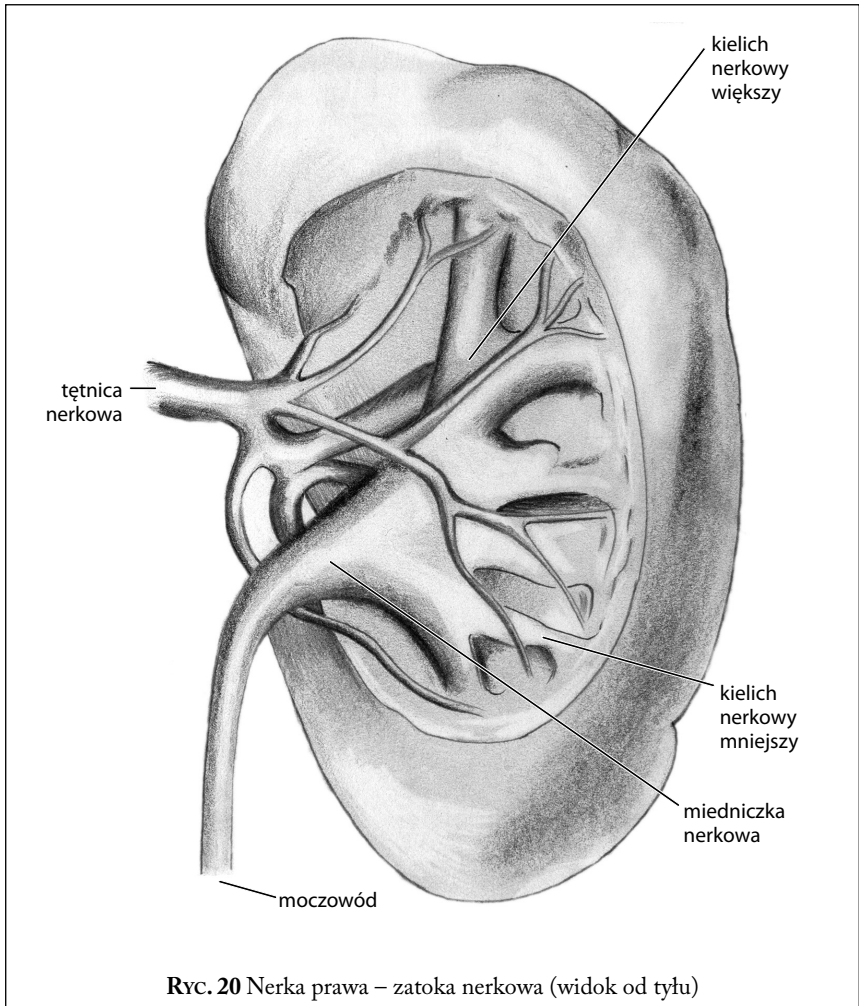
UKŁAD MOCZOWO-PŁCIOWY

*Barbara Madej-Czerwonka, Monika
Cendrowska-Pinkosz*

W skład układu moczowo-płciowego (*systema urogenitale*) wchodzi układ moczowy oraz układ płciowy żeński i męski. Połączenie narządów moczowych i płciowych w jeden wspólny układ podyktowane zostało względami rozwojowymi. W okresie płodowym wyżej wymienione układy rozwijają się ze wspólnego zawiązku. Pomimo dokonanego podziału, niektóre narządy są nadal wspólne dla nich obu.

■ Układ moczowy

Układ moczowy (*systema urinaria*) składa się z narządów wytwarzających mocz – nerek i narządów wyprowadzających mocz – dróg moczowych. Do dróg moczowych zalicza się: miedniczkę nerkową, moczowód, pęcherz moczowy i cewkę moczową.



sze i miedniczka nerkowa, gałęzie naczyń i nerwów zaopatrujących nerkę oraz tkanka łączna. Do kielichów nerkowych mniejszych wpuklają się tępe końce piramid nerkowych, tzw. brodawki. Na każdej brodawce mieszczą się drobne otwory, będące ujściami przewodów brodawkowych (ryc. 21).

Jednostką czynnościową nerki jest nefron, który składa się z ciała nerkowego – odpowiedzialnego za filtrację osocza i powstawanie moczu pierwotnego – oraz z szeregu przewodów (tj. cewki nerkowej bliższej,

