ROZDZIAŁ 1

# Choroby gruczołów łojowych i apokrynowych

## Trądzik pospolity i trądzik ropowiczy

ICD-9: 706.1 • ICD-10: L70.0

- Zapalenie jednostek włosowo-łojowych występuje bardzo często.
- Manifestuje się w określonych okolicach ciała (twarz, tułów, rzadko pośladki).
- Występuje najczęściej w okresie dojrzewania.
- Objawia się zaskórnikami, grudkami, krostami, guzkami i torbielami.
- Pozostawia punktowe, zagłębione lub przerosłe blizny.

### Epidemiologia

**Występowanie:** Bardzo częste; dotyczy około 85% młodych ludzi.
**Początek choroby:** W okresie dojrzewania; może wystąpić po raz pierwszy w wieku 25 lat i powyżej.
**Płeć:** Cięższy przebieg choroby występuje częściej u mężczyzn niż u kobiet.
**Rasa:** Rzadziej występuje u ludzi pochodzenia azjatyckiego i afrykańskiego.
**Aspekt genetyczny:** Choroba uwarunkowana jest wieloczynnikowym podłożem genetycznym oraz predyspozycją rodzinną. Większość osób z trądzikiem ropowiczym ma rodziców z wywiadem ciężkiego trądziku. Ciężki trądzik może wiązać się z zespołem XYY (rzadko).

### Patogeneza

Do *kluczowych czynników* należą: rogowacenie mieszkowe, androgeny i *Propionibacterium acnes* (patrz: ryc. 1-3).

Zaczopowanie mieszków włosowych (zaskórniki) utrudnia wypływ łoju; androgeny (w osoczu jakościowo i ilościowo w normie) pobudzają gruczoły łojowe do wytwarzania większych ilości łoju. Lipaza bakteryjna (*P. acnes*) przekształca lipidy w kwasy tłuszczowe i wytwarza czynniki prozapalne (IL-1, TNF-α), które przyczyniają się do wywołania odpowiedzi zapalnej. Ściany rozszerzonego mieszka włosowego pękają; łój, lipidy, kwasy tłuszczowe, keratyna, bakterie przedostają się do skóry właściwej, wywołując odpowiedź zapalną i reakcję na ciało obce. Nasilone zapalenie prowadzi do powstawania blizn.
**Czynniki sprzyjające:** Trądzikotwórcze oleje mineralne, rzadko dioksyny i inne.
Leki: Lit, hydantoina, izoniazyd, glikokortykosteroidy, antykoncepcja doustna, jodki, bromki i androgeny (np. testosteron), danazol.
Inne: Nasilenie objawów może powodować *stres emocjonalny*. Bardzo ważnymi i często nierozpoznawanymi czynnikami nasilającymi objawy są *okluzja* i *ucisk skóry*, np. przez opieranie twarzy na dłoniach (*trądzik mechaniczny*). Trądziku nie powoduje żaden rodzaj żywności.

### Objawy kliniczne

**Okres trwania zmian skórnych:** Od kilku tygodni do kilku miesięcy.
**Pora roku:** Często pogorszenie w jesieni i w zimie.
**Objawy:** Bolesne wykwity (szczególnie postać guzkowo-torbielowata).
**Zmiany skórne:** W *trądziku zaskórnikowym* rozróżnia się *zaskórniki*: otwarte lub zamknięte (ryc. 1-1). W *trądziku grudkowo-krostowym*: *grudki* i *grudko-krosty*, tj. grudka z krostą na szczycie (ryc. 1-2). W *trądziku guzkowo-torbielowatym*: *guzki* lub *torbiele* (cysty) o średnicy 1-4 cm (ryc. 1-4). Miękkie guzki powstają w wyniku powtarzanego uszkodzenia mieszka włosowego

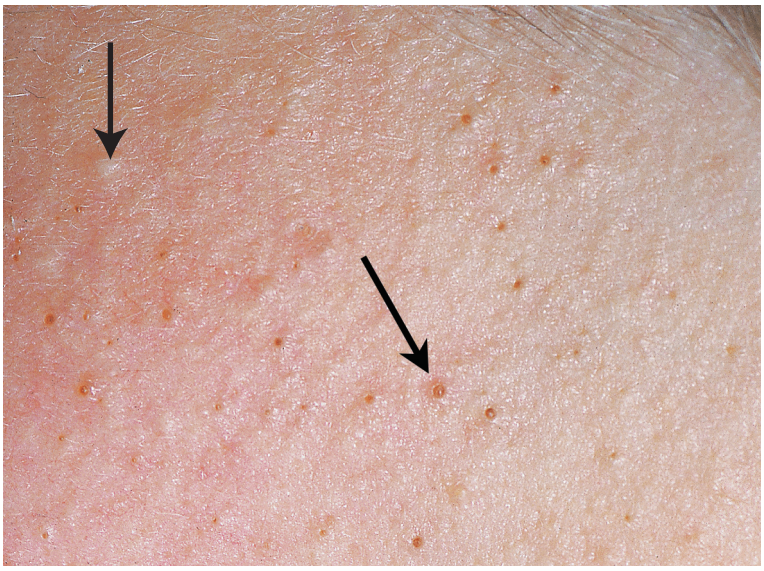

**Ryc. 1-1. Trądzik pospolity: zaskórniki.** Zaskórniki są czopami keratyny, które tworzą się w ujściu mieszka włosowego, często z towarzyszącym rumieniem i powstawaniem krost. Zaskórniki związane z małym ujściem określane są jako zaskórniki zamknięte (*górna strzałka*), natomiast związane z dużym ujściem jako zaskórniki otwarte (*dolna strzałka*). W leczeniu trądziku zaskórnikowego najlepsze są retinoidy.

**Ryc. 1-2. 20-letni mężczyzna.** Przypadek trądziku grudkowo-krostowego, niektóre zapalne grudki przekształcają się w guzki, zatem stanowi on wczesne stadium trądziku guzkowo-torbielowatego.

i ponownego zamknięcia z towarzyszącymi: stanem zapalnym, utworzeniem ropnia (torbieli) i reakcją na ciało obce (ryc. 1-3). Mogą pojawiać się okrągłe, dobrze odgraniczone pojedyncze guzki i torbiele łączące się w linijne uwypuklenia i przetoki (ryc. 1-4); *przetoki* – kanały pokryte nabłonkiem, najczęściej w trądziku guzkowym, *blizny* – zanikowe, zagłębione (często drobne dołki) lub przerosłe (czasami keloidy). Często występuje *łojotok* na twarzy i owłosionej skórze głowy, czasami o ciężkim przebiegu.

**Miejsca występowania:** Twarz, szyja, tułów, ramiona, pośladki.

## Szczególne postacie

**Trądzik noworodków:** Objawia się na nosie i policzkach noworodków lub niemowląt, związany z rozwojem gruczołów. Przemija i ustępuje samoistnie.

**Trądzik z rozdrapania:** Występuje najczęściej u młodych kobiet, związany jest z rozległymi przeczosami i bliznowaceniem spowodowanymi problemami emocjonalnymi lub psychologicznymi (zaburzenia obsesyjno-kompulsywne).

**Trądzik mechaniczny:** Do zaostrzeń trądziku może dojść na policzkach, brodzie, czole na skutek opierania twarzy na dłoniach lub też na czole w wyniku uciskania przez kask ochronny.

**Trądzik skupiony:** Ciężki trądzik z torbielami (ryc. 1-5, 1-6), z większym nasileniem na tułowiu niż na twarzy. Pojawiają się zlewające się guzki, torbiele, ropnie i owrzodzenia, lokalizuje się również na pośladkach. Rzadko ustępuje samoistnie. Występuje sporadycznie u osób z genotypem XYY lub zespołem policystycznych jajników.

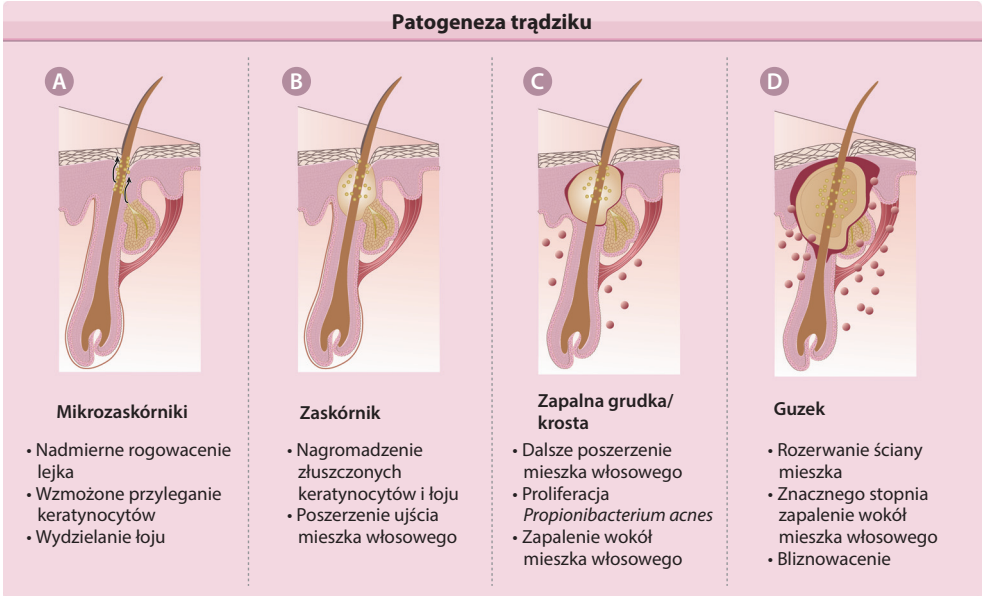


**Ryc. 1-3. Patogeneza trądziku.** [Z: Zaenglein AL et al. Acne vulgaris and acneiform eruptions. In: Goldsmith LA et al. eds. Fitzpatrick's Dermatology in General Medicine. 8th ed. New York, NY: McGraw-Hill; 2012].

**Ryc. 1-4. Trądzik guzkowo-torbielowaty.** Symetryczna lokalizacja na twarzy u nastolatka. Na rycinie widać wyraźnie, że nawet trądzik guzkowo-torbielowaty rozpoczyna się zaskórnikami – na twarzy widoczne są zarówno otwarte, jak i zamknięte zaskórniki – następnie zmieniają się w wykwity grudkowo-krostowe, które powiększając się i zlewając ze sobą, prowadzą do trądziku guzkowo-torbielowatego. Wykwity są bardzo bolesne, trądzik guzkowo-torbielowaty w znaczący sposób wpływa na życie społeczne nastolatków.

**Trądzik piorunujący:** Dotknięci tym typem trądziku są nastoletni chłopcy. Cechuje się: *ostrym początkiem* choroby, zapalnymi zmianami skórnymi z torbielami, wysiękiem i *owrzodzeniami*, dodatkowo: złym samopoczuciem, zmęczeniem, gorączką, uogólnionymi dolegliwościami bólowymi stawów, leukocytozą, podwyższonym OB.

**Trądzik tropikalny:** Manifestuje się nasilonym zapaleniem mieszków włosowych, zapalnymi guzkami, torbielami z wysiękiem na tułowiu i pośladkach. Występuje w klimacie tropikalnym. Wtórne zakażenie *Staphylococcus aureus*.

**Trądzik zawodowy:** Pojawia się wskutek ekspozycji na pochodne dziegciów, oleje do cięcia, węglowodory chlorowane (patrz: trądzik chlorowy, poniżej).

**Ryc. 1-5. Trądzik ropowiczy.** W ciężkim trądziku guzkowo-torbielowatym obserwuje się duże zlewające się guzki i torbiele tworzące linijne uniesienia, które odpowiadają łączącym je kanałom. Występują krosty, strupy, blizny, a wykwity są bardzo bolesne.

**Ryc. 1-6. Trądzik ropowiczy na tułowiu.** Zapalne guzki i torbiele połączyły się, tworząc ropnie, co może być doprowadzić nawet do owrzodzeń. Widać wiele świeżych czerwonych blizn po ustąpieniu wykwitów zapalnych na plecach oraz na klatce piersiowej.

Nie jest ograniczony do okolic predysponowanych, może występować w innych (zakrytych) okolicach ciała, jak: ramiona, kończyny dolne, pośladki.

**Trądzik chlorowy:** Wywołuje go ekspozycja na węglowodory chlorowane w przewodach elektrycznych, insektycydach i herbicydach. Czasami ma bardzo ciężki przebieg u osób, które uległy wypadkowi przemysłowemu lub zostały celowo zatrute (np. digoksyną).

**Trądzik kosmetyczny:** Pojawia się wskutek stosowania kosmetyków zaskórnikotwórczych. Jednym z jego rodzajów jest **trądzik pomadowy**, który może lokalizować się na czole; najczęściej występuje u ludności afrykańskiej stosującej pomady do włosów.

**Zespół SAPHO:** Manifestuje się: zapaleniem błony maziowej, obecnością trądziku piorunującego, zapaleniem krostowym dłoni i stóp, trądzikiem odwróconym, nadmiernym rogowaceniem i zapaleniem

kości (***s**ynovitis*, ***a**cne fulminans*, ***p**almoplantar pustulosis*, ***h**idradenitis suppurativa, **h**yperkeratosis, **o**steitis*). Występuje bardzo rzadko.

**Zespół PAPA:** Do objawów należą: jałowe ropne zapalenie stawów, piodermia zgorzelinowa, trądzik (*sterile **p**yogenic **a**rthritis*, ***p**yoderma gangrenosum*, ***a**cne*). Dziedziczna zapalna choroba autoimmunologiczna. Występuje bardzo rzadko.

### Choroby trądzikopodobne, które nie są trądzikiem

**Trądzik posteroidowy:** Przebiega bez zaskórników. Pojawia się po stosowaniu ogólnie lub miejscowo glikokortykosteroidów. Monomorficzne zapalenie mieszków włosowych – małe grudki rumieniowe i krosty na klatce piersiowej i plecach.

**Trądzik polekowy:** Przebiega bez zaskórników. Objawia się monomorficznymi wykwitami przypominającymi trądzik po fenytoinie, licie, izoniazydzie, wysokich dawkach witamin z grupy B, inhibitorach EGF (*epidermal growth factor*) (patrz: rozdz. 23) oraz związkach chlorowcowanych.

**Trądzik wiosenny (*acne aestivalis*):** Przebiega bez zaskórników. Stwierdza się występowanie grudkowych wykwitów po ekspozycji na promieniowanie słoneczne. Zmiany lokalizują się najczęściej na czole, barkach, ramionach, szyi i klatce piersiowej.

**Gram-ujemne zapalenie mieszków włosowych:** Charakterystyczne są liczne, drobne, żółte krosty na szczycie wykwitów trądzikowych długo leczonych antybiotykami.

## Rozpoznanie i diagnostyka różnicowa

*Uwaga*: Przy rozpoznaniu każdego rodzaju trądziku bierze się pod uwagę obecność zaskórników. Nie należą one jednak do typowych cech chorób trądzikopodobnych (patrz powyżej). Nie występują w innych chorobach, np.: gronkowcowe zapalenie mieszków włosowych (*S. aureus*), zapalenie mieszków włosowych brody, trądzik różowaty, zapalenie okołoustne (lokalizacja – twarz); zapalenie mieszków włosowych wywołane przez *Malassezia*, zapalenie mieszków włosowych wywołane przez *Pseudomonas aeruginosa* (*hot-tub folliculitis*), gronkowcowe zapalenie mieszków włosowych (*S. aureus*) (lokalizacja – tułów).

## Badania laboratoryjne

Nie są wymagane żadne badania laboratoryjne. U zdecydowanej większości chorych na trądzik poziomy hormonów są w normie. Jeśli podejrzewa się zaburzenia endokrynologiczne, należy oznaczyć wolny testosteron, FSH, LH oraz DHEAS, aby wykluczyć hiperandrogenizm i zespół policystycznych jajników. Trądzik oporny na leczenie może być związany z wrodzonym przerostem nadnerczy (niedobór 11β lub 21β hydroksylazy). Jeśli jest planowane leczenie doustne izotretynoiną, należy oznaczyć poziom transaminaz (ALT, AST), trójglicerydów i cholesterolu.

## Przebieg

Często ustępuje spontanicznie przed 20. rokiem życia, ale może utrzymywać się do czwartej dekady życia i dłużej. Zaostrzenie wykwitów występuje w zimie i na początku miesiączki. Następstwem trądziku są blizny, którym można zapobiec, stosując leczenie, *szczególnie izotretynoiną doustną we wczesnym etapie choroby* (patrz poniżej).

## Leczenie

Celem leczenia jest udrożnienie zaczopowanych mieszków włosowych, zmniejszenie wytwarzania łoju i leczenie kolonizacji bakteryjnej. Dalszym celem jest zapobieganie bliznowaceniu.

### Trądzik łagodny

Stosuje się miejscowo antybiotyki (klindamycyna i erytromycyna) oraz nadtlenek benzoilu w postaci żelu (2%, 5% lub 10%). Retinoidy miejscowe (kwas retinowy, adapalen, tazaroten) wymagają szczegółowych instrukcji odnośnie do stopniowego zwiększania stężenia od 0,01% do 0,025% i 0,05% kremu/żelu lub płynu.

Najlepszym połączeniem jest nadtlenek benzoilu i erytromycyna w żelu.

*Uwaga*: Zabiegi manualne w trądziku (usunięcie zaskórników) są pomocne, jeśli są wykonane prawidłowo i po wstępnym leczeniu miejscowymi retinoidami.

**Trądzik umiarkowany:** Do powyższego schematu należy włączyć antybiotyk doustny. Najbardziej skuteczne jest leczenie minocykliną w dawce 50-100 mg/d lub doksycykliną w dawce, 50-100 mg 2 razy dziennie, z redukcją dawki do 50 mg/d przy zmniejszaniu się objawów. Stosowanie doustnej izotretynoiny w trądziku umiarkowanym celem zapobiegania bliznowaceniu jest coraz bardziej popularne i skuteczne.

**Ciężki trądzik:** W trądziku torbielowatym lub ropowiczym bądź w każdej innej postaci trądziku opornej

na leczenie, oprócz leczenia miejscowego wskazane jest doustne leczenie izotretynoiną. Retinoid hamuje funkcję gruczołów łojowych, normalizuje keratynizację i jest bardzo skuteczny. Doustna izotretynoina prowadzi do ustąpienia objawów u prawie wszystkich pacjentów, u których trądzik trwa od kilku miesięcy lub lat.

Wskazania do leczenia doustnego izotretynoiną: trądzik umiarkowany, oporny na leczenie, guzkowy.

Przeciwwskazania: Izotretynoina jest teratogenna, dlatego konieczna jest skuteczna antykoncepcja. Jednoczesne stosowanie tetracykliny i izotretynoiny może powodować guz rzekomy mózgu (łagodny obrzęk śródczaszkowy), dlatego te leki nie powinny być stosowane razem.

Ostrzeżenia: Przed włączeniem leczenia należy oznaczyć lipidy we krwi, transaminazy (ALT, AST). U około 25% pacjentów dochodzi do *wzrostu poziomu trójglicerydów*. U pacjentów może wystąpić podwyższenie poziomu transaminaz od łagodnego do umiarkowanego, które ustępuje po obniżeniu dawki leku. *Oczy*: obserwowano *kurzą ślepotę*, u pacjentów może zmniejszyć się *tolerancja soczewek kontaktowych*. *Skóra*: wysypka przypominająca wyprysk może się pojawić na skutek suchości skóry wywołanej lekiem i szybko ustąpić po zastosowaniu miejscowych glikokortykosteroidów o niskiej sile działania (klasa III). Wysychanie ust i zapalenie czerwieni wargowej występują prawie zawsze i wymagają leczenia. Odwracalne ścieńczenie włosów, jak również zanokcica mogą pojawić się bardzo rzadko. *Nos*: niekiedy występują suchość błony śluzowej nosa i krwotoki z nosa. *Inne objawy*: rzadko występują: depresja, bóle głowy, zapalenia stawów, bóle mięśni, zapalenie trzustki. W celu poznania możliwych rzadkich działań niepożądanych należy zapoznać się z ulotką dołączoną do opakowania.

Dawkowanie: Izotretynoina 0,5-1 mg/kg masy ciała (m.c.) w dawkach podzielonych w trakcie posiłku. U większości pacjentów objawy ustępują w ciągu 20 tygodni przy dawce 1 mg/kg m.c. Ostatnie badania sugerują, że dawka 0,5 mg/kg m.c. jest równie skuteczna.

**Inne leczenie ogólne w przypadku ciężkiego trądziku:** Wspomagające leczenie ogólne glikokortykosteroidami może być konieczne w ciężkim trądziku ropowiczym, trądziku piorunującym oraz w zespołach SAPHO i PAPA. W ciężkich postaciach trądziku badane jest stosowanie inhibitorów TNF-α infliksymabu i anakinry z obiecującym efektem. *Uwaga*: w zapalnych torbielach i guzkach pomocne jest podawanie do wykwitów triamcynolonu (0,05 ml w roztworze 3-5 mg/ml). Strona internetowa: *http://www.aad.org/pamphlets/acnepamp.html*

## Trądzik różowaty ICD-9: 695.3 • ICD-10: L71

- Częsta przewlekła choroba trądzikopodobna jednostki włosowo-łojowej na twarzy.
- Związana ze zwiększoną wrażliwością naczyń włosowatych prowadzącą do występowania rumienienia i powstawania teleangiektazji.
- Może powodować pogrubienie nosa w znacznym stopniu, policzków, czoła lub brody na skutek przerostu gruczołów łojowych, obrzęku i włóknienia.

### Epidemiologia

**Występowanie:** Często występująca choroba, dotyczy około 10% osób o jasnej karnacji.

**Początek choroby:** 30-50 lat, szczyt zachorowań między 40. a 50. r.ż.

**Płeć:** Chorobę rozpoznaje się częściej u kobiet, ale *rhinophyma* występuje częściej u mężczyzn.

**Rasa:** Najbardziej narażona jest rasa celtycka (osoby o fototypie I i II), ale również mieszkańcy terenów południowych od Morza Śródziemnego; rzadziej u osób o ciemniejszej karnacji (fototyp V i VI, tj. rasa brązowa i czarna).

### Ocena nasilenia choroby (klasyfikacja Plewiga i Klingmana)

*Wstępna faza trądziku różowatego:* Napadowy rumień, czerwienienie i rumienienie się.

*Stopień I:* Utrzymujący się rumień z obecnością teleangiektazji.

*Stopień II:* Utrzymujący się rumień, teleangiektazje, grudki, drobne krosty.

*Stopień III:* Utrzymujący się nasilony rumień, liczne teleangiektazje, grudki, krosty, guzki, rzadko utrzymujący się „twardy" obrzęk w centralnej części twarzy.

*Uwaga*: Nie zawsze obserwuje się progresję od pierwszego stopnia do następnego. Trądzik różowaty

może rozpoczynać się od stopnia II lub III, a także ich objawy mogą się nakładać.

## Objawy kliniczne

W wywiadzie stwierdza się epizody czerwienienia (rumienienia się) twarzy pod wpływem spożywania ciepłych napojów, ostrego jedzenia, alkoholu, ekspozycji na słońce i gorąco. Trądzik może poprzedzać o wiele lat wystąpienie trądziku różowatego, jednak najczęściej trądzik różowaty rozwija się *de novo*.

**Okres trwania zmian:** Dni, tygodnie, miesiące.

**Objawy:** Obawa o estetyczny wygląd twarzy.

**Zmiany skórne:** Wczesne: charakterystyczna obecność rumienienia – „czerwona twarz" (ryc. 1-7), drobne grudki i grudko-krosty (2-3 mm), krosty często małe (≤ 1 mm) i na szczycie grudki (ryc. 1-8, 1-9), *bez zaskórników*.

Późne: Czerwona twarz i ciemnoczerwone grudki i guzki (ryc. od 1-8 do 1-11), rozsiane, dyskretne wykwity, teleangiektazje, zaznaczony przerost gruczołów łojowych i obrzęk limfatyczny w przewlekłym trądziku różowatym, powodujący zniekształcenie nosa, czoła, powiek, małżowin usznych i brody (ryc. 1-11).

Lokalizacja: Symetryczna na twarzy (ryc. 1-10), rzadko na nosie, klatce piersiowej (w kształcie litery V), plecach i owłosionej skórze głowy.

### Odmiany szczególne

*Rhinophyma* (powiększony nos), *metophyma* (powiększone, poduszeczkowato obrzęknięte czoło), *blepharophyma* (obrzęk powiek), *otophyma* (kalafiorowaty obrzęk płatków usznych) oraz *gnathophyma* (obrzęk brody) będące wynikiem znacznego przerostu gruczołów łojowych (ryc. 1-11) i włóknienia. Przy palpacji wyczuwalna miękkość, przypominająca gumę.

### Zajęcie oczu

„Czerwone" oczy są wynikiem przewlekłego zapalenia powiek, spojówek i nadtwardówki. Zapalenie rogówki w trądziku różowatym, chociaż występuje rzadko, jest poważnym problemem, ponieważ mogą pojawić się owrzodzenia rogówki.

## Badania laboratoryjne

**Hodowle bakteryjne:** Należy wykluczyć zakażenie *S. aureus*. Badanie zeskrobin może ujawnić współistniejącą masywną infestację *Demodex folliculorum*.

**Badanie histopatologiczne:** Ujawnia niespecyficzne zapalenie wokół mieszków włosowych i naczyń włosowatych ze sporadycznie występującymi ogniskowymi obszarami ziarniniaków typu gruźliczego, rozszerzone naczynia włosowate. *Późniejsze stopnie*: rozlany

**Ryc. 1-7. Trądzik różowaty – rumień (stopień I).** Początek trądziku różowatego często objawia się jako rumień napadowy, czerwienienie i rumienienie się, a następnie stale utrzymujący się rumień, związany z licznymi drobnymi teleangiektazjami, co daje obraz czerwonej twarzy.