27

Wady rozwojowe części twarzowej czaszki

Ingrid Różyło-Kalinowska

Zaburzenia rozwojowe części twarzowej czaszki stanowią ważny problem nie tylko dla samego pacjenta ze względu na niepełnosprawność lub występowanie wad zagrażających życiu, ale także dla ich rodzin i społeczeństwa. Leczenie większości wad jest długotrwałe, wieloetapowe i skomplikowane, a jego podstawą jest przeprowadzenie wnikliwej diagnostyki obrazowej.

W diagnostyce wad rozwojowych stosuje się najczęściej:

- zdjęcia wewnątrzustne zębowe i zgryzowe,
- zdjęcia pantomograficzne,
- zdjęcia cefalometryczne – boczne i inne projekcje,
- badania tomograficzne – TK lub CBCT,
- badania usg i MR – często w diagnostyce prenatalnej.

Wady rozszczepowe

Wady rozszczepowe części twarzowej czaszki dotyczą braku ciągłości tkanek miękkich i/lub kości. Najczęściej spotyka się rozszczepy wargi, wyrostka zębodołowego i podniebienia. Niemniej jednak istnieją także rzadko spotykane złożone rozszczepy (*rare clefts*), które mogą dotyczyć również nosa, powiek, szczęki, ścian oczodołów, wyrostków kości jarzmowej i innych struktur środkowego i górnego piętra części twarzowej czaszki. Etiopatogeneza rozszczepów nie jest do końca wyjaśniona. Istnieje wiele teorii z tym związanych, które biorą pod uwagę czynniki genetyczne, rasowe (rozszczepy są częstsze u Indian, rzadsze u Afroamerykanów), zanieczyszczenie środowiska naturalnego, wpływ promieniowania jonizującego, działanie niektórych leków przyjmowanych przez ciężarną czy też szkodliwy efekt spożywania alkoholu. Częstość występowania rozszczepów wargi, wyrostka zębodołowego i podniebienia określa się różnie w zależności od serii badań oraz grupy etnicznej i miejsca zamieszkania, ale średnio to 1,2 przypadki na 1000 żywych urodzeń (od 0,7 do nawet 2,2). Jest to druga najczęściej występująca wada wrodzona u dzieci po wadach serca; wada rozszczepowa stanowi 17% wszystkich wad rozwojowych. Występuje samodzielnie, ale może być elementem składowym kilkuset innych zespołów wad rozwojowych.

Obrazowanie wady rozszczepowej jest istotne na wszystkich etapach diagnozowania i postępowania leczniczego, a wybór metody obrazowania należy dostosować do wieku pacjenta i celu badania:

- badania obrazowe prenatalne przeprowadzane celem wykazania istnienia szczeliny rozszczepu,
- badania diagnostyczne dzieci dotkniętych rozszczepem pod kątem planowania zabiegów chirurgicznych,
- badania kontrolne po zabiegach naprawczych i planowanie kolejnych etapów leczenia.

W diagnostyce obrazowej płodów stosuje się przede wszystkim badania ultrasonograficzne. Obecnie w usg dostępna jest opcja obrazowania trójwymiarowego (3D), również w czasie rzeczywistym (4D), która pozwala na uwidocznienie zarysów twarzy płodu i wykazuje się skutecznością diagnostyczną odnośnie szczeliny rozszczepu wargi. Precyzyjną wizualizację części twarzowej czaszki płodu zapewnia także tomografia rezonansu magnetycznego (MR). To badanie ponadto jest wskazane w przypadkach podejrzenia współistnienia wad rozwojowych ośrodkowego układu nerwowego u płodu (ryc. 27.1). Wykazanie obecności szczeliny rozszczepu części twarzowej czaszki pozwala na skierowanie ciężarnej do porodu do ośrodka

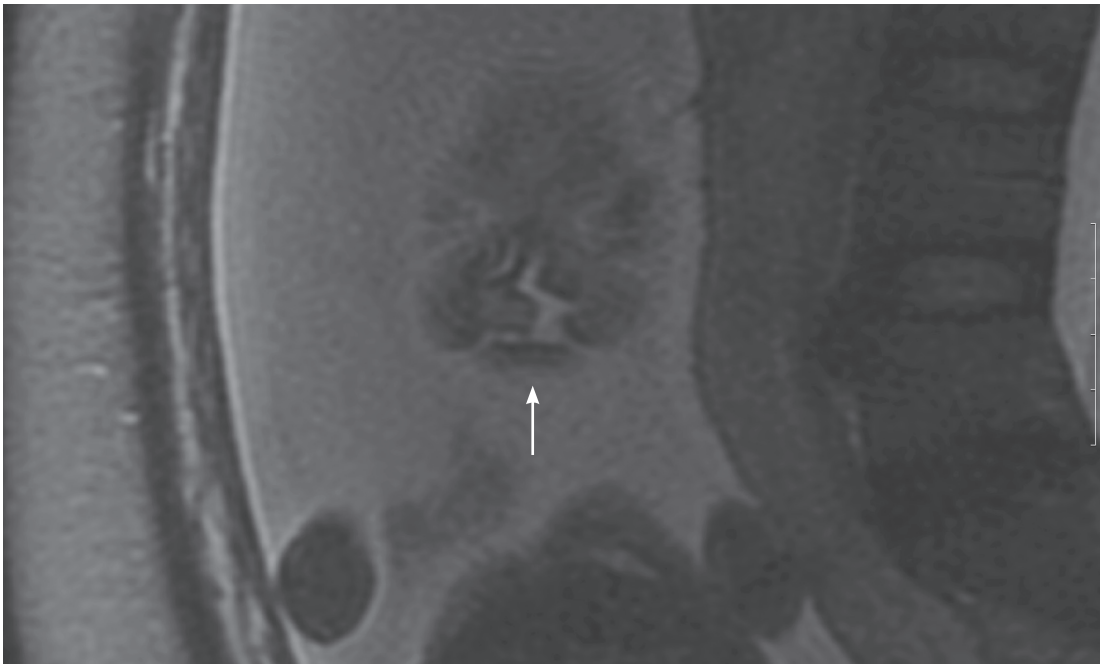

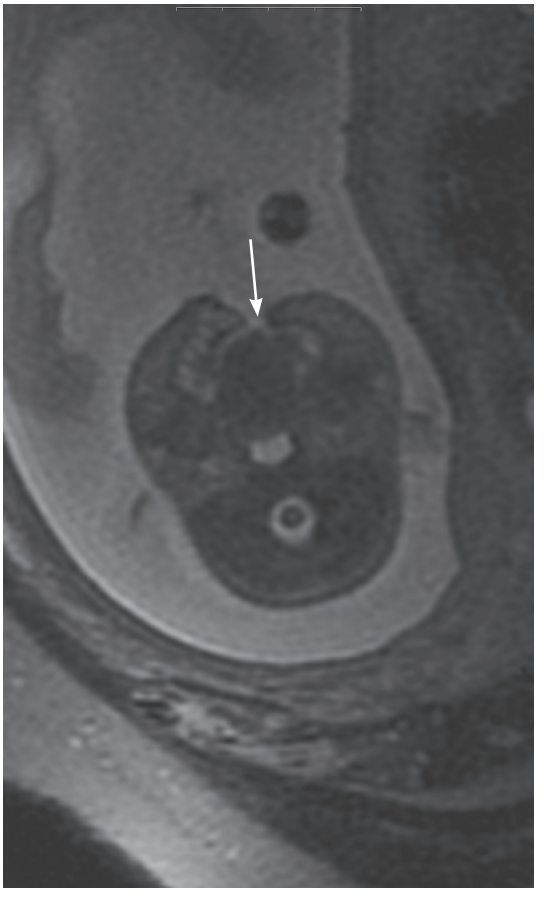

Ryc. 27.1. Prenatalne badania tomografii MR, sekwencja SSFSE, obrazy T2-zależne. A. Ciąża 27 tyg. Wada serca (tetralogia Fallota) i wada rozszczepowa. Przekrój czołowy przez twarz płodu. Widoczny lewostronny rozszczep wargi i podniebienia w postaci wypełnionego płynem połączenia między jama ustną i lewą jamą nosa (*strzałka*). B. Przekrój poprzeczny. Po stronie prawej widoczny prawidłowy łuk zębowy. Ciągłość łuku jest przerwana w linii środkowej i nieco na lewo od niej. Również po stronie lewej widoczny jest ubytek podniebienia (zdjęcia zamieszczono dzięki uprzejmości prof. Moniki Bekiesińskiej-Figatowskiej, Kierownika Zakładu Diagnostyki Obrazowej Instytutu Matki i Dziecka w Warszawie) (*strzałka*).

wyspecjalizowanego w opiece nad dziećmi z wadami rozwojowymi części twarzowej czaszki, aby zminimalizować uszkodzenia okołoporodowe i zapewnić właściwą opiekę od pierwszych dni życia.

Diagnostyka wady rozszczepowej opiera się na zdjęciach rentgenowskich takich, jak:

- zdjęcia zębowe – obrazowanie szczeliny rozszczepu wyrostka zębodołowego (ryc. 27.2),
- zdjęcia zgryzowe – obrazowanie szczeliny rozszczepu podniebienia,
- zdjęcia pantomograficzne – obrazowanie szczeliny rozszczepu (z mniejszą dokładnością niż zdjęcia wewnątrzustne) oraz całościowa ocena towarzyszących nieprawidłowości zębowych, ocena stadium rozwojowego kła po stronie rozszczepu celem wyznaczenia czasu wykonania przeszczepu kostnego (ryc. 27.3),
- zdjęcia cefalometryczne – ocena pod kątem leczenia ortodontycznego i ortognatycznego.

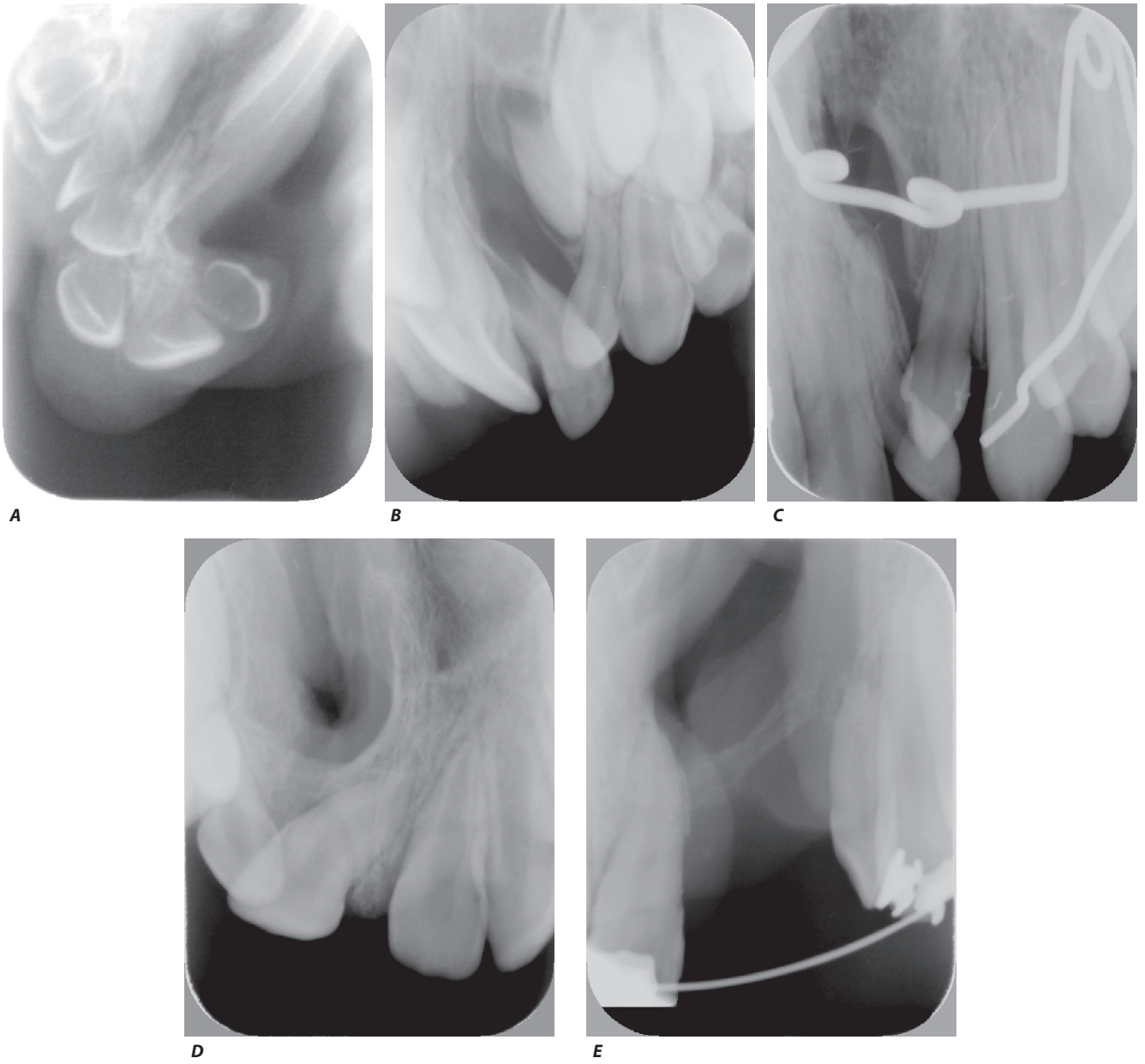

Ryc. 27.2. Zdjęcia zębowe w diagnostyce wady rozszczepowej. A. Zdjęcie wewnątrzustne dziecka dwuletniego. Widoczna szczelina rozszczepu wyrostka zębodołowego szczęki i podniebienia twardego po stronie lewej. Opóźniony wiek zębowy. B. Lewostronny rozszczep wyrostka zębodołowego szczęki i podniebienia, stwierdza się nieprawidłowe położenie zębów 21. i 22. oraz obecność zawiązka zęba nadliczbowego na wysokości korony zawiązka stałego kła. C. Ząb nadliczbowy okolicy zęba 23 wyrżnął się do szczeliny rozszczepu wyrostka zębodołowego i podniebienia. D. Rozszczep podniebienia twardego po stronie prawej. E. Rozległy rozszczep wyrostka zębodołowego i podniebienia twardego.

Do niedawna stosowano tomografię komputerową do precyzyjnej oceny tkanki kostnej przed zabiegiem chirurgicznym oraz do oceny przeszczepów kostnych po leczeniu operacyjnym. Z uwagi na wysoką dawkę promieniowania rtg w TK obecnie w zależności od dostępności stosuje się tomografię stożkową. W porównaniu ze zdjęciami rentgenowskimi badania CBCT wnoszą o wiele więcej informacji diagnostycznych.

Elementy oceny pacjenta z wadą rozszczepową w badaniach tomograficznych (ryc. 27.4-27.6):

- określenie wymiaru mezjalno-dystalnego szczeliny rozszczepu,
- określenie wymiaru pionowego szczeliny rozszczepu,
- określenie wymiaru policzkowo-przedsionkowego szczeliny rozszczepu i wyrostka zębodołowego,
- ocena objętości szczeliny rozszczepu (z wysoką dokładnością zarówno w TK, jak i w CBCT), co ma znaczenie w planowaniu leczenia z użyciem przeszczepów kostnych,
- trójwymiarowa wizualizacja morfologii wyrostka, relacji przestrzennych pomiędzy szczeliną rozszczepu a korzeniami zębów sąsiednich oraz przyzębia brzeżnego,

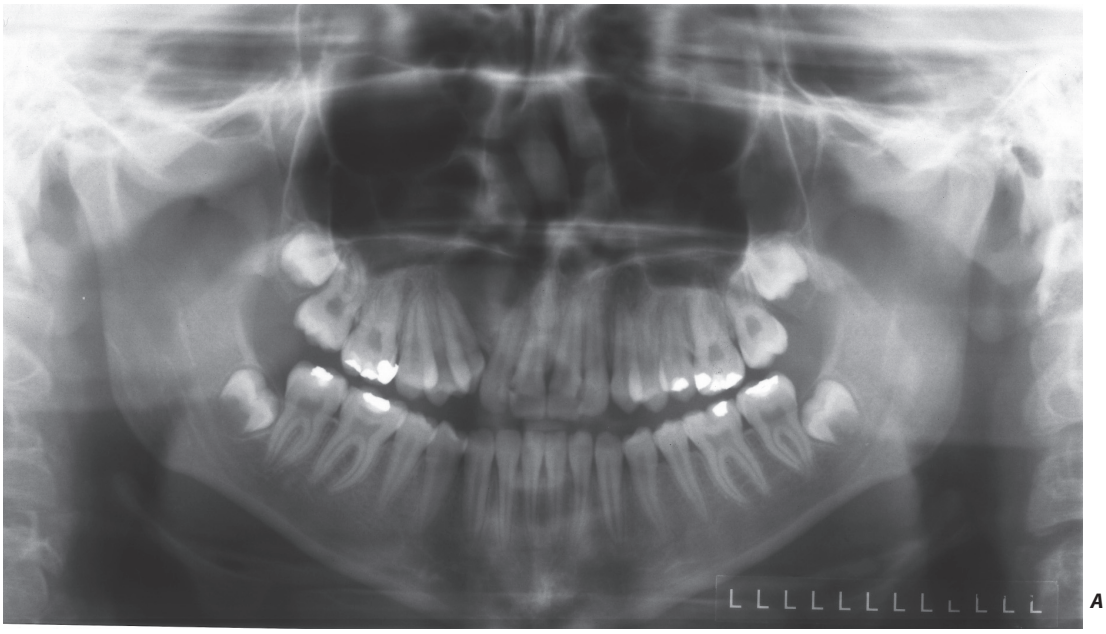

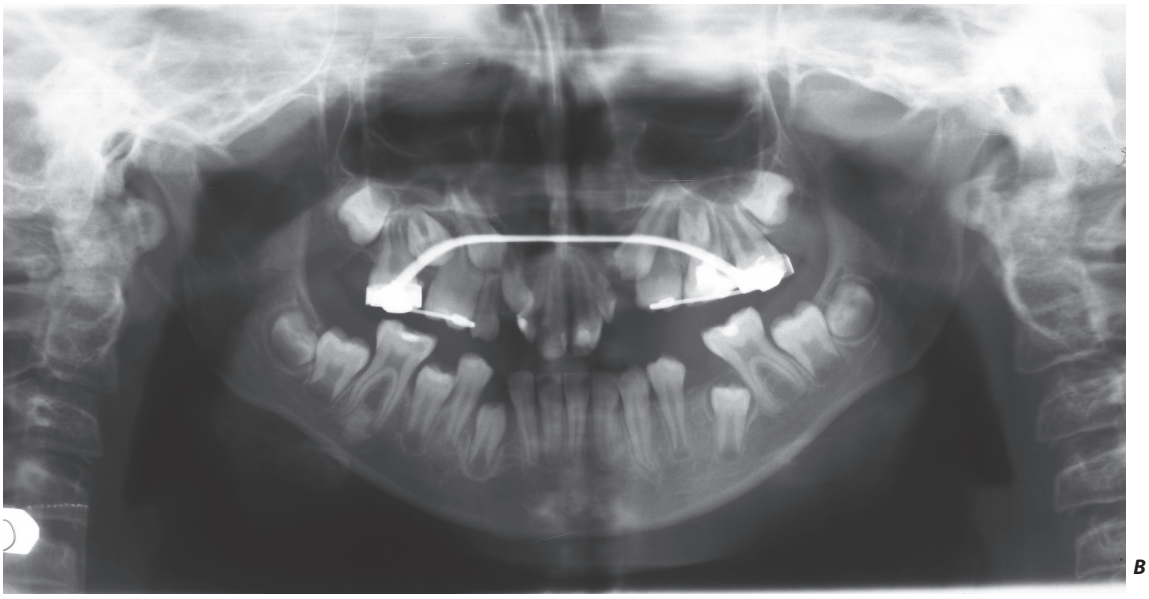

Ryc. 27.3. Wada rozszczepowa na zdjęciach pantomograficznych. A. Rozszczep jednostronny. B. Rozszczep dwustronny.

- szczegółowa ocena towarzyszących zaburzeń rozwojowych zębów (np. zęby nadliczbowe, hipodoncja, nieprawidłowe ustawienie zębów sąsiadujących ze szczeliną rozszczepu),
- w rozszczepach jednostronnych – ocena współistniejących odmian rozwojowych zatok szczękowych i jamy nosowej (skrzywienie przegrody nosa, asymetrii wielkości małżowin nosowych strony prawej i lewej, lokalizacji kolca nosowego przedniego po stronie przeciwnej do rozszczepu), ocena rotacji i odchylenia segmentu przysiecznego,
- w rozszczepach obustronnych – ocena protruzji kości przysiecznej, analiza stanu bocznych części szczęki – możliwa asymetria budowy wywołana uciskiem języka wchodzącego w szczelinę rozszczepu,
- na przekrojach czołowych dobrze widoczna jest gotycka konfiguracja podniebienia twardego,
- po leczeniu ortodontycznym – ocena grubości tkanki kostnej wyrostka zębodołowego wokół zębów przemieszczonych w kierunku szczeliny rozszczepu,
- po leczeniu chirurgicznym – ocena wgojenia przeszczepu kostnego,
- wykonanie modelu stereolitograficznego – pomocne w przedoperacyjnym zaplanowaniu wielkości i kształtu przeszczepu kostnego, co skraca czas zabiegu chirurgicznego.

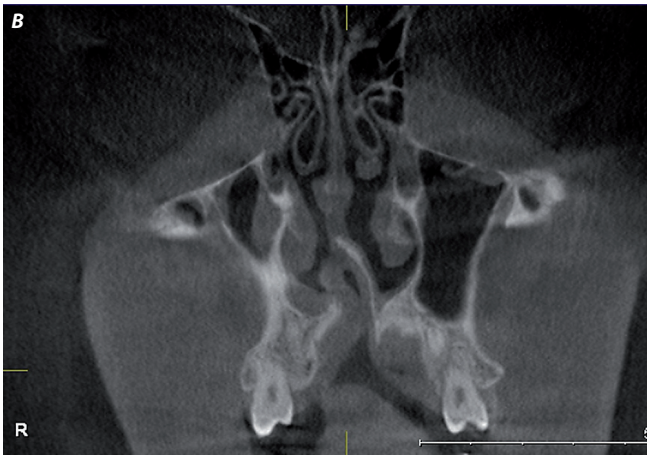

Ryc. 27.4. Badanie CBCT. A. Rekonstrukcja pantomograficzna ukazuje szczelinę rozszczepu oraz nieprawidłowe położenie zęba 12. Hipodoncja 22. Trójwymiarowa ocena kształtu i wymiarów szczeliny rozszczepu na przekrojach czołowych (B), strzałkowych (C) i osiowych (D).

Zespół Downa (*Down syndrome*)

Trisomia chromosomu 21 to najczęstszy spośród zespołów zaburzeń genetycznych. Pojawia się z różną częstością, przeciętnie 1 przypadek na 650-800 żywych urodzeń.

Objawy zespołu Downa w obrębie głowy i szyi:

- krótkogłowie, małogłowie,
- niedorozwój zatok czołowej i klinowej,
- mongoloidalne ustawienie szpar powiekowych, zmarszczka nakątna, niewielkie wady wzroku (krótkowzroczność, zez),
- hiperteloryzm,
- mały nos, szeroki grzbiet nosa,
- niedorozwój środkowego piętra części twarzowej czaszki,
- względna prognacja żuchwy,

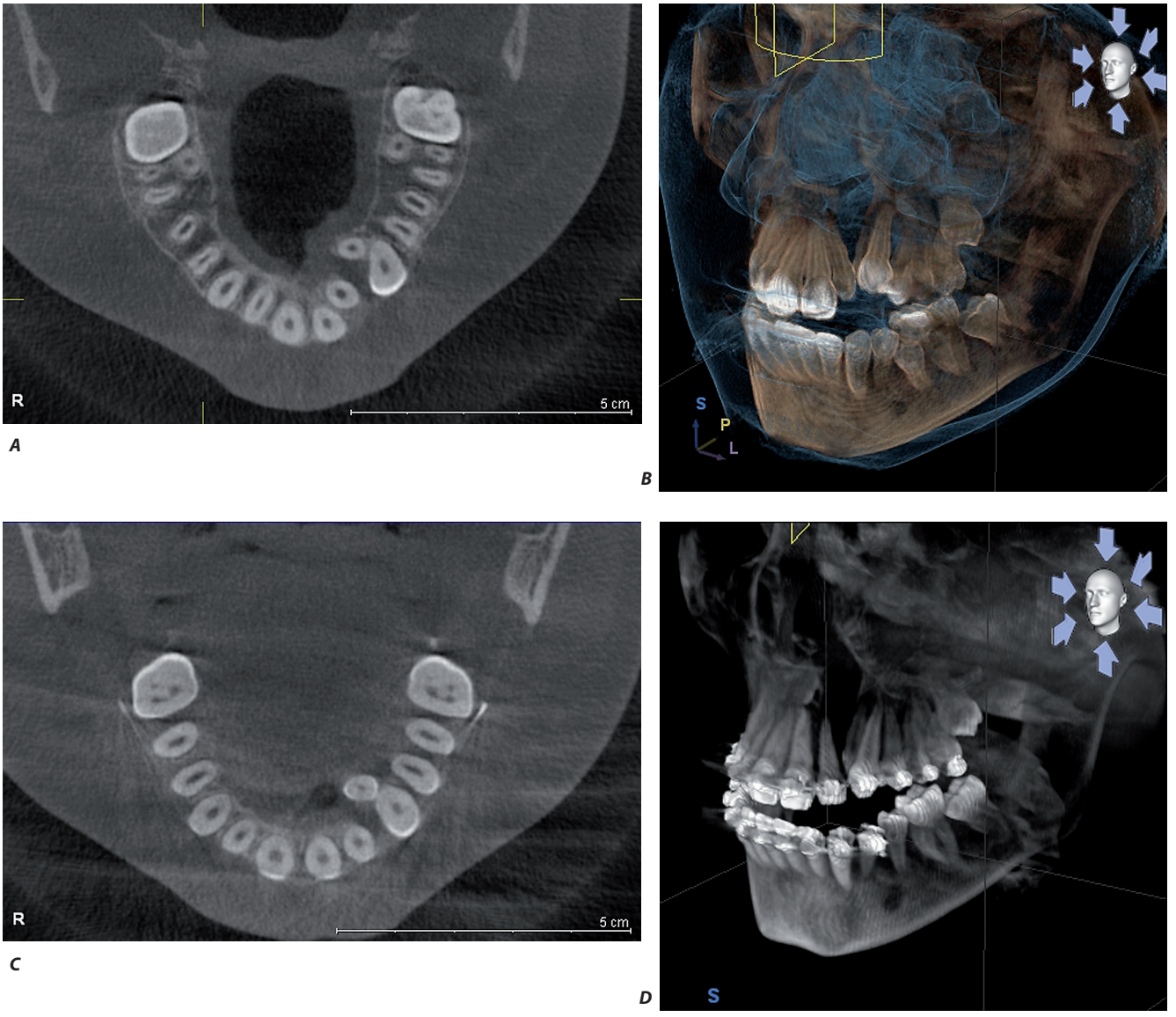

Ryc. 27.5. Pacjentka z wadą rozszczepową i zębem nadliczbowym w szczęce po stronie lewej. A. Przekrój osiowy przed leczeniem ortodontycznym. B. Rekonstrukcja pseudotrójwymiarowa przed leczeniem ortodontycznym ukazuje warunki zwarciowe oraz rzut tkanek miękkich. C. Przekrój osiowy po roku leczenia ortodontycznego ukazuje przemieszczenie zębów w kierunku szczeliny rozszczepu, ząb nadliczbowy pozostał w swojej pierwotnej lokalizacji. D. Trójwymiarowa wizualizacja efektów leczenia.

- *glossoptosis* – wypadanie języka z małej jamy ustnej,
- wady rozwojowe zębów,
- wady rozwojowe narządu słuchu.

Inne objawy zespołu Downa:
- niskorosłość,
- wada serca – u około 25% pacjentów,
- upośledzenie umysłowe w stopniu lekkim lub umiarkowanym,
- wady rozwojowe narządu słuchu,
- wady rozwojowe układu pokarmowego (atrezja dwunastnicy, atrezja odbytu),
- wady układu kostno-stawowego: m.in. klinodaktylia, dysplazja paliczka środkowego, niezrośnięcie łuków kręgów lędźwiowych, hipoplazja łuku tylnego pierwszego kręgu szyjnego z przemieszczeniem zęba drugiego kręgu szyjnego.

Zespół Turnera (*Turner syndrome*)

Jest to zespół objawów spowodowanych brakiem jednego z chromosomów X we wszystkich lub w części komórek organizmu. Zespół ten jest jedną z najczęstszych aberracji chromosomowych u człowieka, z tym że wysoki odsetek poronień sprawia, że faktyczna częstość występowania to 1 przypadek na 40 000-50 000 żywych urodzeń noworodków płci żeńskiej. Obserwuje się niskorosłość oraz niedorozwój gonad

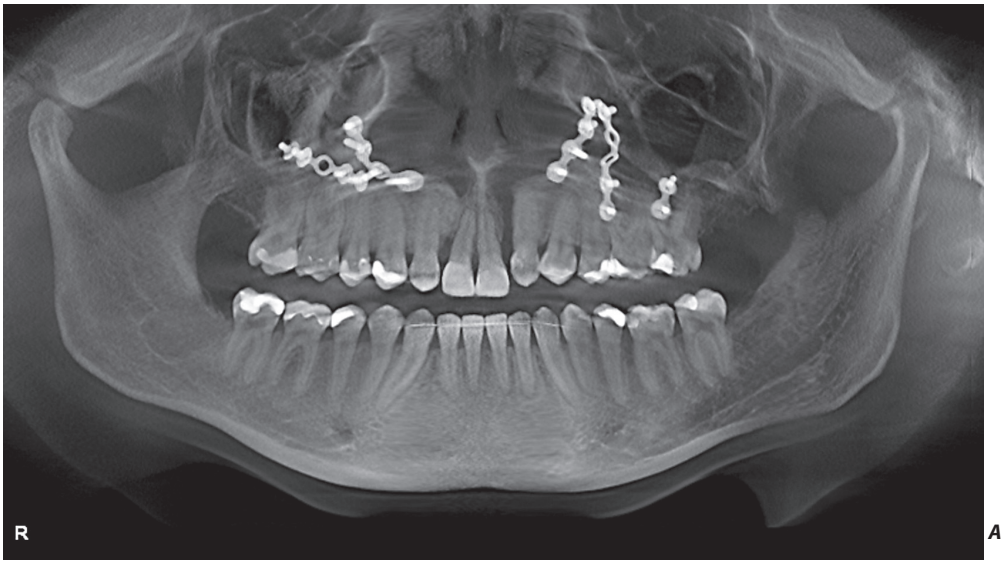

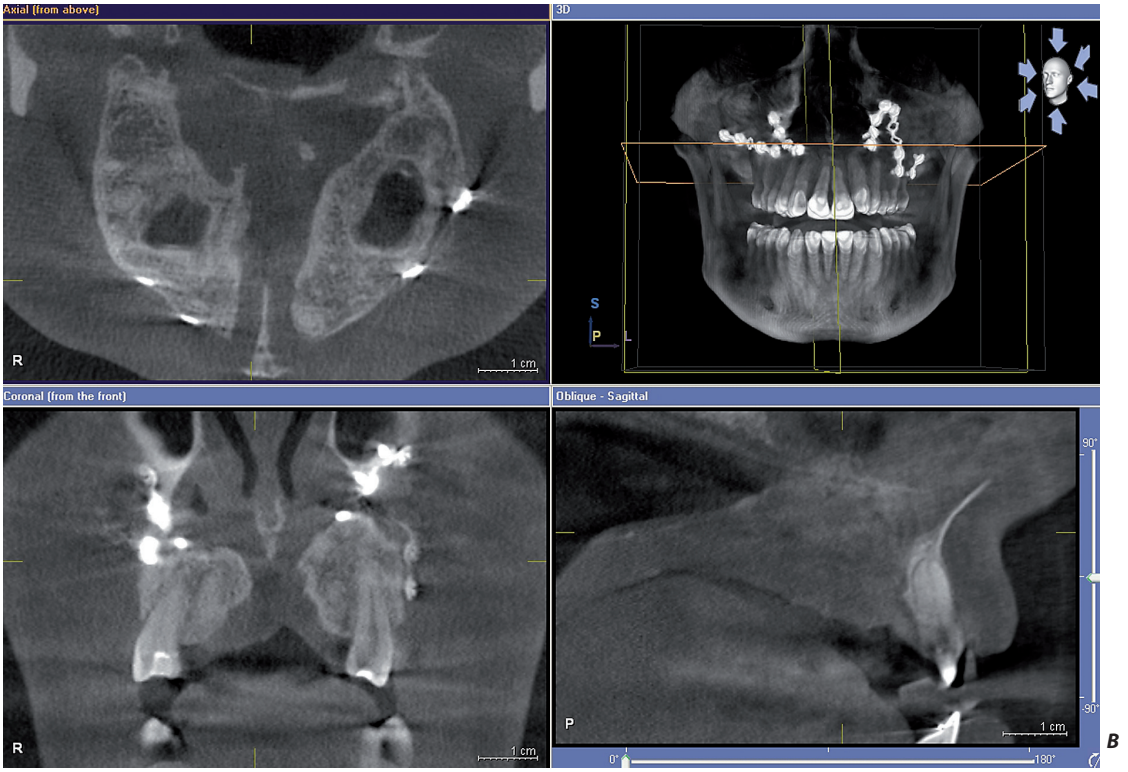

Ryc. 27.6. Pacjentka dorosła po korekcie chirurgicznej rozszczepu z użyciem przeszczepów kostnych przed 8 laty. Wynik zabiegu niezadowalający. Obecnie stan po zabiegu wysunięcia szczęki. Badanie CBCT pozwala na ocenę szczelin rozszczepowych oraz protruzji kości przysiecznej. A. Rekonstrukcja pantomograficzna. B. Przekroje radiologiczne i rekonstrukcja pseudotrójwymiarowa.

z następczą bezpłodnością i słabo zaznaczonymi cechami żeńskimi.

Objawy zespołu Turnera w obrębie głowy i szyi:
- płetwiasta szyja,
- niska linia włosów,
- uszy nisko osadzone, zrotowane ku tyłowi,
- antymongoloidalna konfiguracja szpar powiekowych,
- zmarszczka nakątna,
- hiperteloryzm,
- gotyckie podniebienie,
- niedorozwój żuchwy,
- retrognacja.

Inne objawy zespołu Turnera:
- wady układu kostno-szkieletowego – m.in. opóźnione zrastanie nasad i przynasad, skrócenie kości śródręcza, skolioza, koślawość łokci i kolan,
- wady serca, m.in. koarktacja aorty,