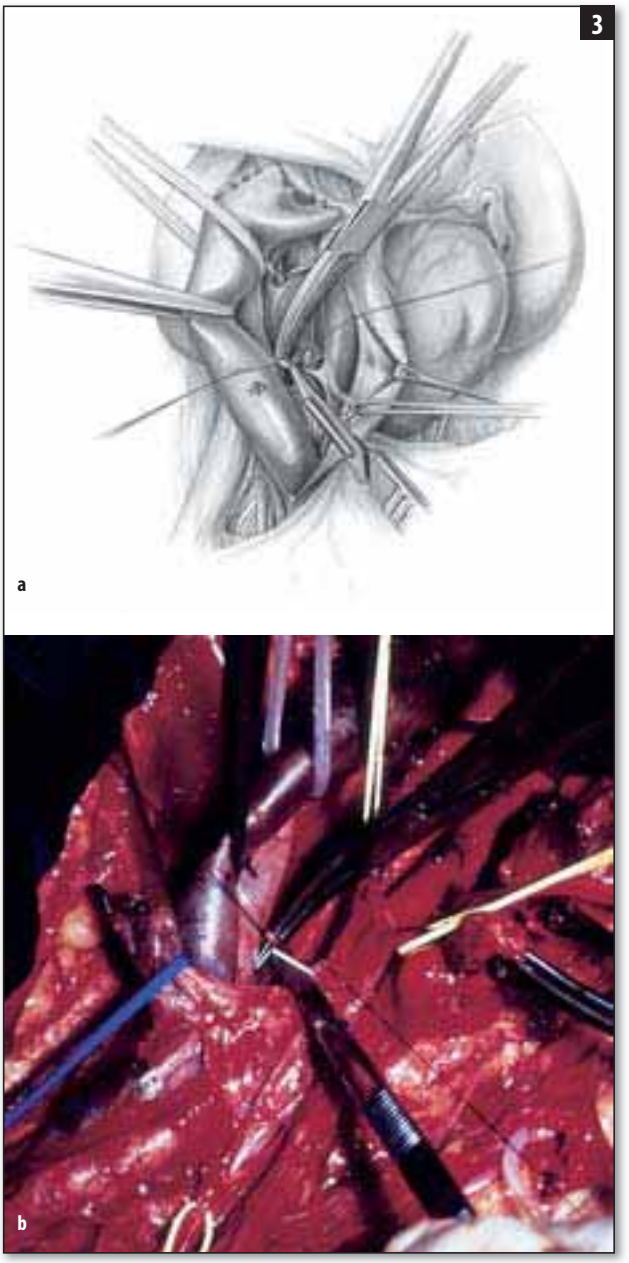

Punkt orientacyjny: żyły lędźwiowe

▶ Bardzo ważne jest całkowite odcięcie wszystkich żył i tętnic lędźwiowych od poziomu wnęki nerki aż poniżej podziału *v. cava* (ewentualnie aorty). Żyły lędźwiowe (zwykle do przecięcia są 3 pary na tym odcinku) wykazują znaczną zmienność anatomiczną (ryc. **3**).

Pełne zamknięcie *v. cava* z odpowiednim krążeniem obocznym wymaga często resekcji żyły próżnej. Proteza *v. cava* nie jest zalecana, ponieważ – po pierwsze – w wielu przypadkach krążenie oboczne jest już wystarczająco dobrze rozwinięte, a – po drugie – zastępcze protezy *v. cava* są trombogenne. Należy się liczyć z pooperacyjnym obrzękiem kończyn dolnych przez 3-4 tygodnie. Ustępuje on spontanicznie, ale wymaga leczenia przeciwzakrzepowego.

- Na ryc. **4** pokazano, że izolacji żył lędźwiowych dokonuje przez podejście pod nie delikatnym klemem Overholta, następnie żyły lędźwiowe przy ich wyjściu z *lig. longitudinale* i wejściu do *v. cava* zostają podwiązane poliglaktynianem 4-0 i przecięte wąskim skalpelem. Zaopatrzenie tych naczyń klipsami jest zwykle niepewne. Dodatkowo klipsy pozostawiają po sobie znaczne blizny pooperacyjne, które przy ewentualnej reoperacji znacznie utrudniają preparowanie. Po przecięciu naczyń lędźwiowych duże naczynia mogą zostać całkowicie oddzielone od kręgosłupa i możliwe jest uwolnienie całej przestrzeni zaotrzewnowej od pozostałych mas guza, ewentualnie z włączeniem *lig. longitudinale* (ryc. **4**).
- Przy jednostronnych guzach rezydualnych możliwe jest w większości przypadków zachowanie presynaptycznych nerwów współczulnych biegnących do splotu podbrzusznego. Preparowanie nerwów dokonuje się techniką opisaną przy pierwotnej limfadenektomii zaotrzewnowej poprzez wyszukanie pasma granicznego i odpowiednich zwojów oraz wypreparowanie nerwów na ostro od otaczającej tkanki limfatycznej i tłuszczowej (ryc. **4b**).
- Podczas preparowania dużych naczyń należy ściśle uważać na dolny biegun i dodatkowe tętnice i żyły nerki. Mogą one zostać prawie zawsze oszczędzone przy starannej technice operacyjnej (ryc. **4b**).

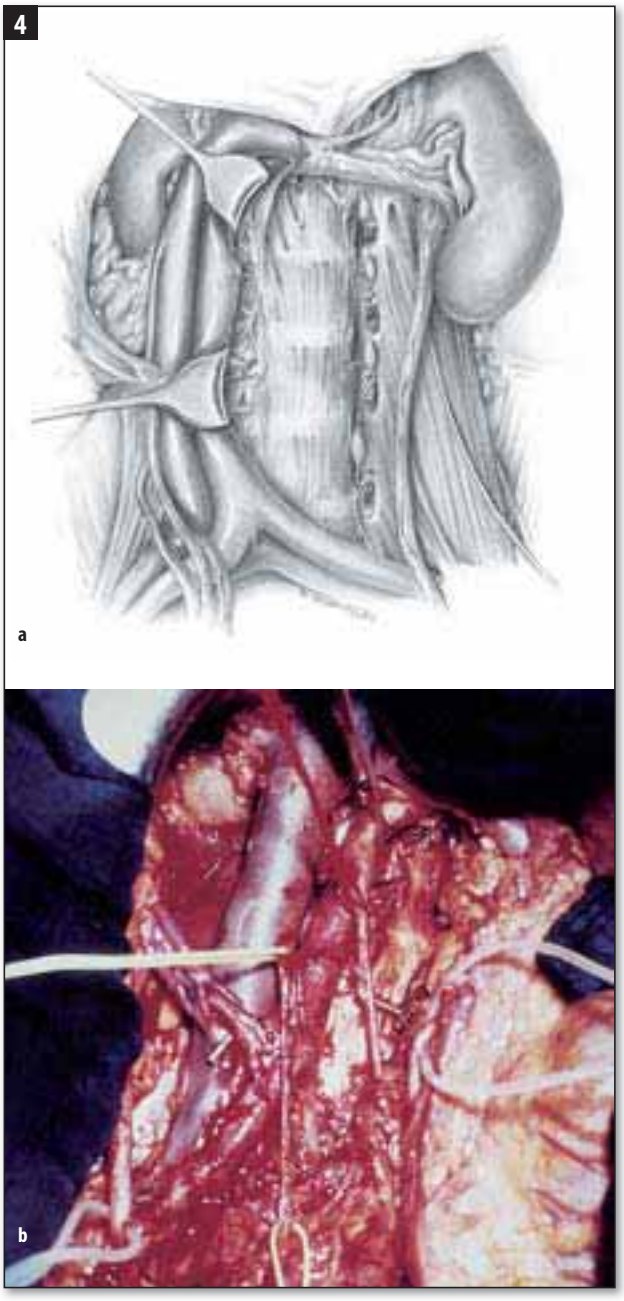

Najważniejszym celem zabiegu jest całkowite usunięcie guza rezydualnego przy zachowaniu moczowodu i dużych naczyń. W niektórych przypadkach, w których szczególnie nacieczony jest pień naczyń nerkowych, nie jest możliwe zachowanie nerki. Tylko w rzadkich przypadkach wskazane jest, by przy dobrej funkcji nerki przeciwstronnej prowadzić wielogodzinne preparowanie wnęki nerkowej, aby zachować narząd. W wielu przypadkach po takim preparowaniu – wskutek uszkodzeń intimy tętnicy – dochodzi do pooperacyjnego zmniejszenia ukrwienia tętniczego i następczej niewydolności nerki. Należy rozważyć indywidualnie, jak trudne okaże się wydzielanie naczyń nerkowych. W wielu przypadkach w celu redukcji ogólnej śmiertelności wskazane jest planowe usunięcie nerki we wczesnym stadium operacji, aby umożliwić resekcję guza *en block*.
Zastępcze protezy naczyniowe zaleca się jedynie dla aorty lub naczyń biodrowych. Zwykle są one wymagane tylko wtedy, gdy potwierdzenie przetrwałego nowotworu lub potworniaka w badaniu śródoperacyjnym czyni niemożliwą całkowitą resekcję bez wycięcia naczyń tętniczych. Jest to wymagane tylko w rzadkich przypadkach, jednak nie należy się wahać z zastosowaniem protez naczyniowych, aby umożliwić całkowitą resekcję *en block*.