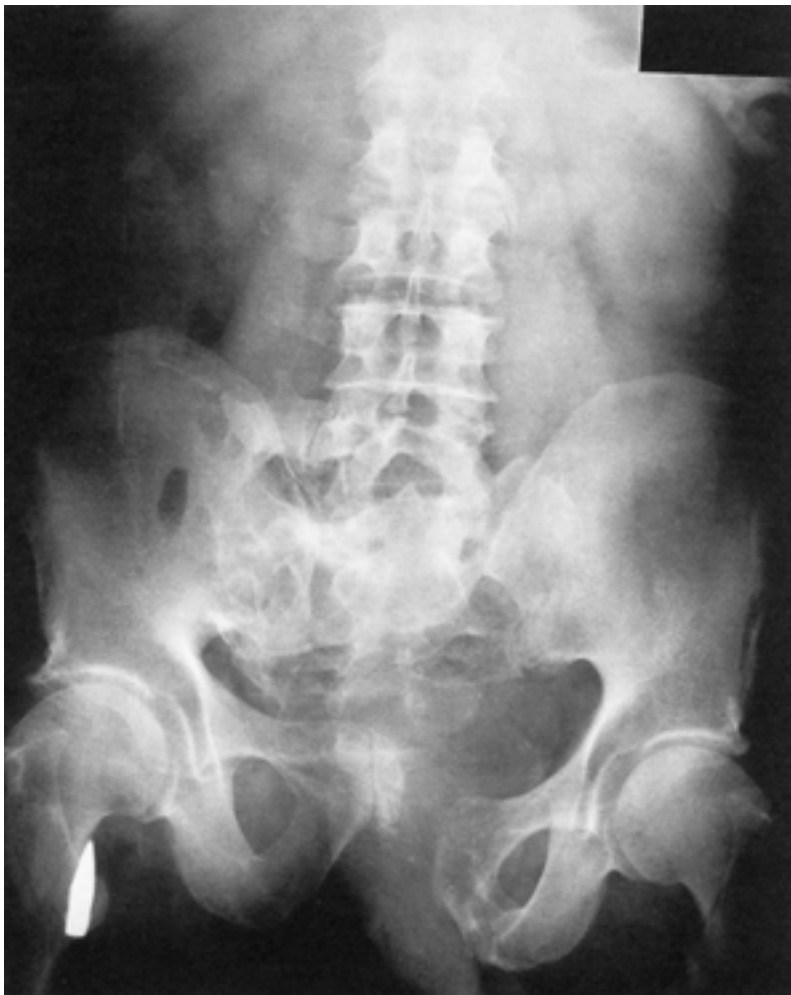

Stary uraz



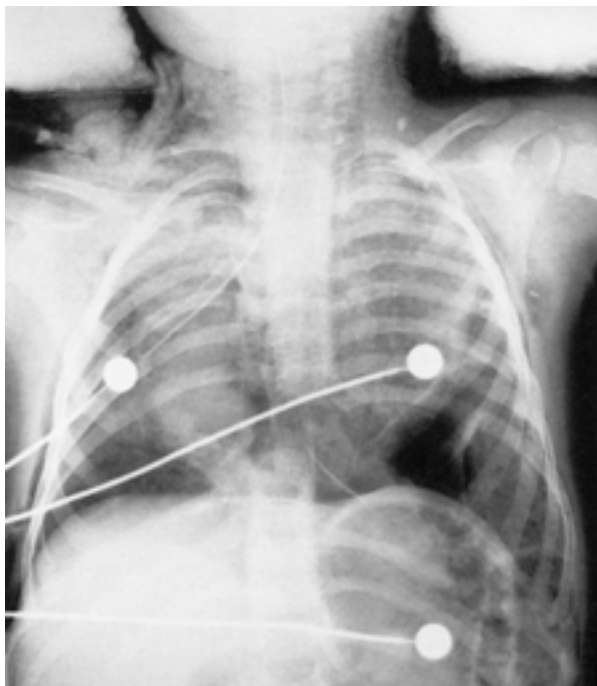
Ryc. 8.2. Zdjęcie AP w pozycji leżącej byłego żołnierza, który został postrzelony w czasie operacji w Normandii w 1944 roku. Lewa część obręczy biodrowej oraz prawe skrzydło kości krzyżowej zostały rozerwane przez pocisk, który następnie zmienił kierunek i utkwził w okolicy prawej kości biodrowej, w pachwinie. Objawy przebytych dawniej urazów mogą czasami być widoczne na zdjęciach i powodować mylące zmiany kostne.

Uraz wielonarządowy: klatki piersiowej i brzucha

Szukaj (ryc. 8.3):

- Całkowitego oddzielenia dolnej części kręgosłupa piersiowego oraz odpowiednich żeber;
- Pęknięcia lewej kopuły przepony z oddzieleniem od ściany klatki piersiowej;
- Złamania górnych żeber oraz obustronnej odmy podskórnej;
- Okrężnicy w klatce piersiowej;
- Odmy opłucnowej w zakresie podstawy płuca lewego;
- Przemieszczenia serca na prawo;
- Worków piasku stabilizujących głowę.

Dziecko zmarło z powodu współistniejących ciężkich obrażeń głowy.



Ryc. 8.3. Czteroletnie dziecko, które zostało wyrzucone z samochodu, kiedy ten uderzył w drzewo. Nie miało zapiętych pasów. Doznało wielu ciężkich urazów i zginęło.